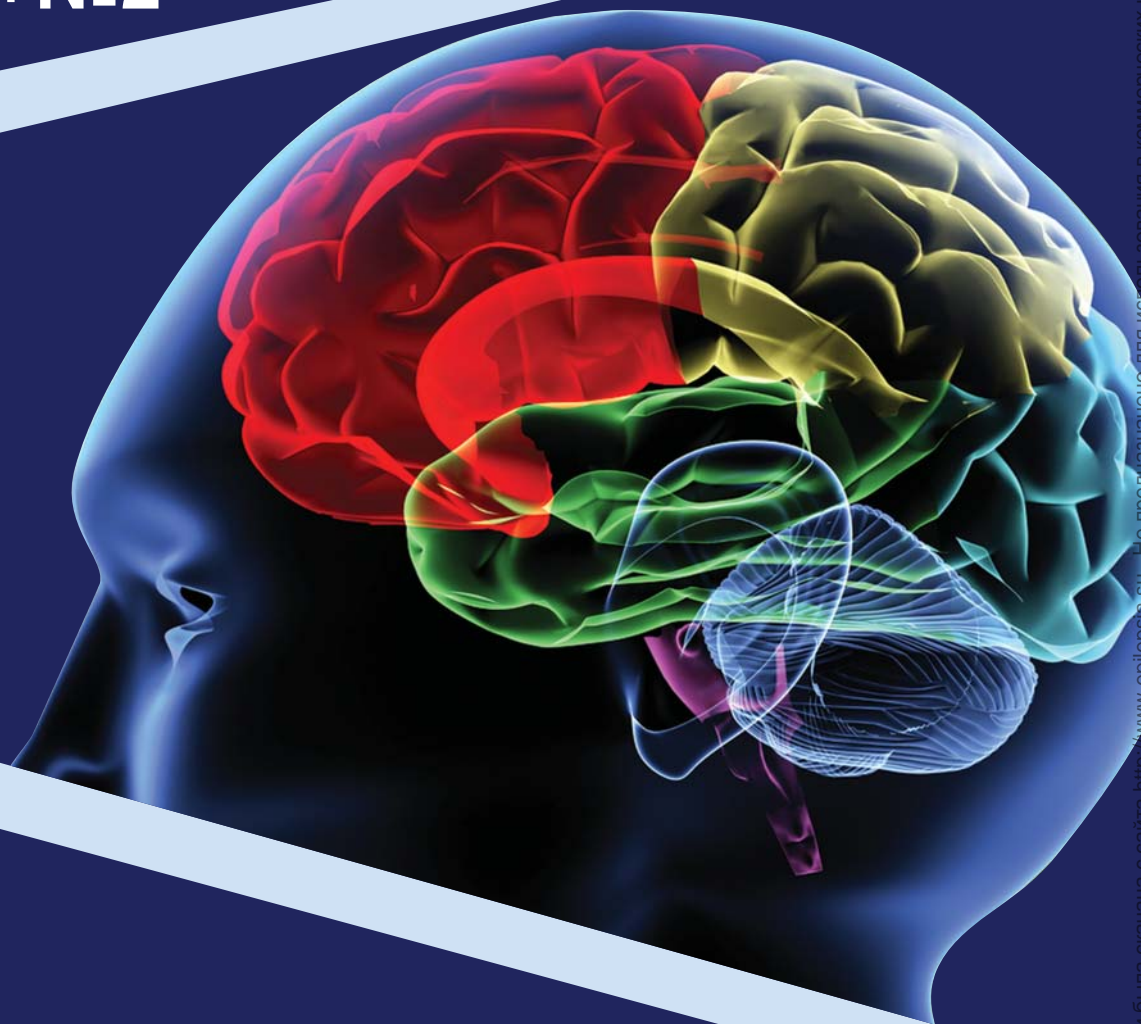


Проблемная комиссия «Эпилепсия. Пароксизмальные состояния» РАМН  
и Министерство здравоохранения Российской Федерации

Российская Противозпилептическая Лига

# ЭПИЛЕПСИЯ и пароксизмальные состояния

2012 Том 4 №2



Включен в перечень ведущих  
рецензируемых журналов  
и изданий ВАК

# КЛИНИЧЕСКАЯ СЕМИОЛОГИЯ ПРИСТУПОВ ПРИ ВИСОЧНОЙ ЭПИЛЕПСИИ

Одинак М.М., Свистов Д.В., Прокудин М.Ю., Мартынов Б.В.,  
Скиба Я.Б., Базилевич С.Н., Эльхассан М.А.

Военно-медицинская Академия имени С.М. Кирова (Санкт-Петербург)

*Резюме: в настоящей статье представлены результаты собственных исследований и обзора литературы по проблеме клинической семиологии приступов при височной эпилепсии. При анализе 63 приступов у 32 пациентов показано, что наиболее часто при височной эпилепсии наблюдаются такие начальные проявления приступов, как аура, ороалиментарные, кистевые автоматизмы, прекращение деятельности. Высокой прогностической значимостью для определения латерализации эпилептогенного очага при височной эпилепсии обладает сочетание следующих клинических проявлений: автоматизм в руке на стороне эпилептогенного очага в сочетании с дистонической установкой руки на противоположной стороне. Однако ни один изолированный клинический симптом не отражает с абсолютной точностью истинную локализацию эпилептогенного очага.*

*Ключевые слова: височная эпилепсия, клиническая семиология приступов, концепция функциональных зон, temporallobeepilepsy, conceptofcorticalzone.*

## Введение

В XIX в. Jackson J.H. предположил, что клинические проявления приступа зависят от локализации разряда в коре головного мозга, он писал «...В зависимости от локализации заболевания, вызывающего разряд, изменяются симптомы припадка... Могут наблюдаться повышенное слюноотделение, бледность лица, дрожь с ощущением холода, остановка дыхания с ощущением удушья, цветовые галлюцинации, шум в ушах, тошнота и другие менее определенные ощущения...» (Темина П.А., Никанорова М.Ю., 1999). В последующем, благодаря развитию нейрофизиологических методов исследования, включению в широкую практику ЭЭГ-видеомониторинга с использованием инвазивных электродных систем, изучению функциональной анатомии коры головного мозга, были выделены типы приступов, характерные для определенной локализации эпилептогенного очага. Однако разнообразие клинических проявлений при-

ступов, их различная интерпретация, по литературным данным, диктует необходимость их дальнейшего изучения.

В настоящее время в связи с широким распространением нейрохирургических методов лечения эпилепсии Lüders H.O. с соавт. (1992) предложена концепция функциональных зон коры головного мозга. Данная концепция позволяет адекватно применять все современные клинические, инструментальные, нейрофизиологические и нейровизуализационные методы исследований для описания областей коры головного мозга, отражающих эпилептогенез (симптомогенная зона, эпилептогенный очаг, эпилептогенное поражение, зона раздражения, зона начала приступа) и функционально активные зоны коры головного мозга. Согласно ей под эпилептогенным очагом (ЭО) понимается область коры головного мозга, способная самостоятельно генерировать чрезмерный нейронный разряд. Область коры головного мозга, раздражение которой приводит к клиническим проявлением приступа, является *симптомогенной* зоной.

Анализ клинической семиологии приступов на основании расспроса пациента, его родственников, предоставленных видеоматериалов является первичным диагностическим этапом и позволяет лечащему врачу предположить характер пароксизмальных нарушений сознания, спланировать алгоритм обследования и предположить локализацию эпилептогенного очага.

Цель исследования — на основании результатов собственных исследований и обзора литературы оценить начальные клинические проявления приступа у больных височной эпилепсией и их прогностическую значимость для определения локализации и латерализации эпилептогенного очага.

## Материалы и методы

В исследование включено 32 пациента с височной эпилепсией, которые проходили обследование в клинике нервных болезней и клинике нейрохирургии Военно-медицинской академии в период с 2009 по 2012 г. Распределение пациентов по полу, возрасту,

Показатель	МВЭ	ЛВЭ	МВЭ+ЛВЭ
Количество пациентов	17	12	3
Возраст (M±s.d.)	39,1±11,5	42,3±12,9	35,9±5,7
Возраст начала заболевания (M±s.d.)	23,3±7,7	28,5±9,3	29,5±5,8
Пол:			
М	10	7	2
Ж	7	5	1

**Таблица 1.** Распределение больных по возрасту и полу.

началу заболевания представлено в таблице 1. Во всех случаях проводился сбор анамнеза, уточнялись факторы предрасположенности, выполнялся неврологический осмотр, ЭЭГ-видеомониторинг, МРТ головного мозга. Критериями включения в исследование являлись: частые приступы, регистрация приступа в ходе проведения ЭЭГ-видеомониторинга, наличие структурных изменений по результатам МРТ головного мозга. При проведении ЭЭГ использовались экстракраниальные электродные системы, международная схема наложения электродов «10-20», электроэнцефалограф «Энцефалан-131» (НПКФ Медиком МТД, Россия). Продолжительность исследования составила от 1 до 5 суток. За время проведения исследования у 32 пациентов зарегистрировано 63 приступа. В группу анализа вошли больные с симптоматическими формами эпилепсии (ILAE, 1989), у которых по результатам МРТ головного мозга выявлены структурные изменения вещества головного мозга (эпилептогенное поражение). Это позволило сопоставить зону начала приступа (по результатам иктальной ЭЭГ) с локализацией поражения вещества головного мозга по результатам МРТ (см. табл. 2) и предположить, что данное структурное поражение соответствует по локализации ЭО. Пациенты с криптогенными формами, а также с битемпоральным поражением были исключены из исследования. Хирургическое лечение выполнено трем пациентам с достижением стойкой ремиссии. Во всех случаях проводилась терапия антиэпилептическими препаратами.

В соответствии с полученными результатами все больные разделены на три группы: в 1-ю группу вош-

Поражение	ВЭ		
	МВЭ (n=17)	ЛВЭ (n=12)	МВЭ+ЛВЭ (n=3)
Склероз гиппокампа	10	-	-
Атрофия гиппокампа	7 (41,2%)	-	-
Опухоли	-	3 (25,0%)	1 (33,3%)
Сосудистые мальформации	-	4 (33,3%)	-
Посттравматические изменения	-	3 (25,0%)	3 (66,7%)
Кортикальные дисплазии	-	2 (25,0%)	-

**Таблица 2.** Результаты магнитной резонансной томографии головного мозга.

ли пациенты с мезиальной височной эпилепсией (МВЭ, n=17), во 2-ю группу – пациенты с латеральной височной эпилепсией (ЛВЭ, n=12), в 3-ю – пациенты, у которых по результатам МРТ наблюдалось сочетанное поражение латеральных и мезиальных структур височной доли (МВЭ + ЛВЭ, n=3).

## Результаты и их обсуждение

Нами выполнен клинический анализ приступов в течение первых 30 сек. от их начала, так как последующие проявления могут быть обусловлены распространением чрезмерного нейронного разряда на другие отделы коры головного мозга. Симптомы приступа в зависимости от локализации и латерализации ЭО представлены в таблице 2. В большинстве случаев наблюдалось сочетание нескольких клинических проявлений, которые развивались последовательно или одновременно в ходе развития приступа. В соответствии с классификацией 1981 г. у пациентов зарегистрированы и проанализированы все типы парциальных приступов: простые, сложные парциальные, вторично генерализованные тонико-клонические.

Аура являлась наиболее характерным клиническим проявлением ВЭ (см. табл. 3), и, как выражаются некоторые авторы, является «предупреждающим», «предостерегающим» симптомом и полностью осознается пациентом. По своей сути представляет простой парциальный приступ, который наблюдался изолированно и как начальное клиническое проявление с последующим развитием сложного парциального и/или вторично генерализованного тонико-клонического приступа. В нашем исследовании аура развивалась в 58,8 и 50,0% случаях при мезиальной и латеральной ВЭ соответственно, что хорошо согласуется с результатами Steinhoff В. J. (2004), которым показано, что при ВЭ аура как изолированный симптом или с последующим развитием сложного парциального, ВГТКП, наблюдается в 20-67% случаев. Схожие данные представлены проф. Judith M. Hoffmann, проф. Christian E. Elger (2010), которыми показано, что аура является наиболее характерным иктальным симптомом, который выявляется в 87,1 и 57,1% случаев при мезиальной и латеральной височной эпилепсиях соответственно. Помимо высокой частоты встречаемости характер ауры имеет и диагностическое значение (Одинак М.М., Дыскин Д.Е., 1997). Висцеро-сенсорные симптомы, включая эпигастральные ощущения, необычные ощущения в области грудной клетки, чувство поднимающегося тепла значительно чаще встречаются при МВЭ (в 79,2%), в то время как при ЛВЭ – лишь в 23,1% случаев (Maillard L., et al., 2004). Зрительные, слуховые и вестибулярные иллюзии, или галлюцинации наблюдаются значительно чаще при ЛВЭ (84,6%), в сравнении с МВЭ (12,5%) (Maillard L. et al., 2004). В основе данных феноменов лежит сложная функциональная анатомия височной доли. Хорошо известно, что наружная поверхность височной



Симптомы	МВЭ	ЛВЭ	МВЭ+ЛВЭ
Количество пациентов	17	12	3
Количество зарегистрированных приступов	35	23	5
Простые парциальные приступы (аура):			
	58,8% (10)	50,0% (6)	33,3% (1)
- абдоминальная	29,4% (4)	-	-
- тревога, страх	11,7% (2)	8,3% (1)	33,3% (1)
- «уже виденное»	5,9% (1)	-	-
- необычное ощущение	11,7% (2)	8,3% (1)	-
- слуховая, зрительная	5,9% (1)	33,3% (4)	-
Сложные парциальные приступы			
- ороалиментарные автоматизмы	52,9% (9)	33,3% (4)	-
- кистевые автоматизмы	47,0% (8)	58,3% (7)	66,5% (2)
- автоматизмы в ногах	11,8% (2)	16,6% (2)	-
- дистонические установки	17,6% (3)	16,6% (2)	-
- поворот головы	17,6% (3)	8,3% (1)	-
- прекращение деятельности	23,5% (4)	25% (3)	-
- моргание	11,8% (2)	8,3% (1)	-
- вокализация	17,6% (3)	16,7% (2)	-
- амбулаторные автоматизмы	5,9% (1)	-	-
- тахикардия	17,6% (3)	-	-
- сплевывание	5,9% (1)	-	-
Вторично генерализованные тонико-клонические приступы			
ВГТКП	5,9% (1)	-	-

*Примечание. Варианты последовательного развития симптомов во время приступа:*

- 1 – замирание с широко раскрытыми глазами – односторонний кистевой автоматизм в руке на стороне эпилептогенного очага – дистоническая установка кисти в руке противоположной ЭО, поворот головы в сторону ЭО;
- 2 – аура – прекращение деятельности – моргание – двусторонний кистевой автоматизм;
- 3 – аура – двусторонний кистевой автоматизм – ороалиментарный автоматизм.

**Таблица 3.** Клиническая семиология приступов в зависимости от локализации эпилептогенного очага (симптомы, развивающиеся в течение первых 30 сек.).

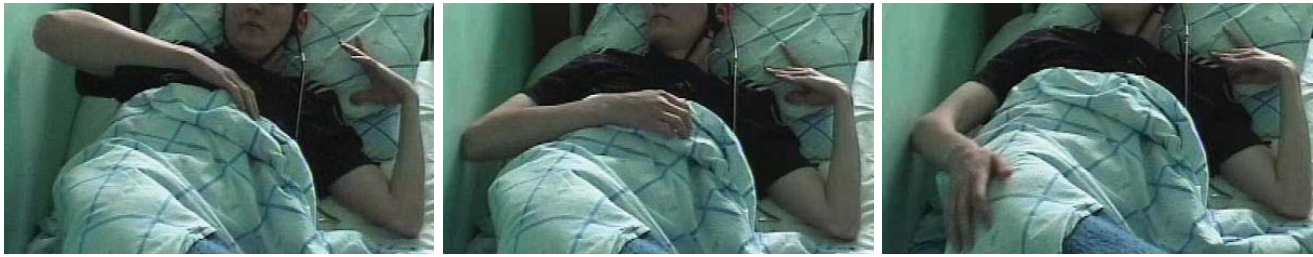доли содержит проекционную слуховую кору, а соседняя область имеет непосредственное отношение к слухоречевой функции. Лимбико-ретикулярный комплекс (мезо-лимбическая система) регулирует базовые функциональные состояния мозга (цикл бодрствование — сон), а также осуществляет интегративную целостность эмоционально-мотивационных, вегетативно-висцеральных и нейроэндокринно-гуморальных компонентов деятельности организма (Карлов В.А., 2010).

Среди *сложных парциальных приступов* наиболее часто в нашем исследовании встречались ороалиментарные (40,6%) и кистевые автоматизмы (46,9%), что хорошо согласуется с результатами других исследований (Steinhoff В. J., et al., 1998). *Ороалиментарные автоматизмы* характеризовались причмокиванием, жеванием, облизыванием губ, и хотя их развитие связывают с возбуждением амигдалы, их возникновение возможно и при ЛВЭ, и при локализациях ЭО в других долях головного мозга (Manford M. et al., 1996; Maestro I. et al., 2008). Вследствие этого их прогностическое значение недостаточно для определения локализации ЭО.

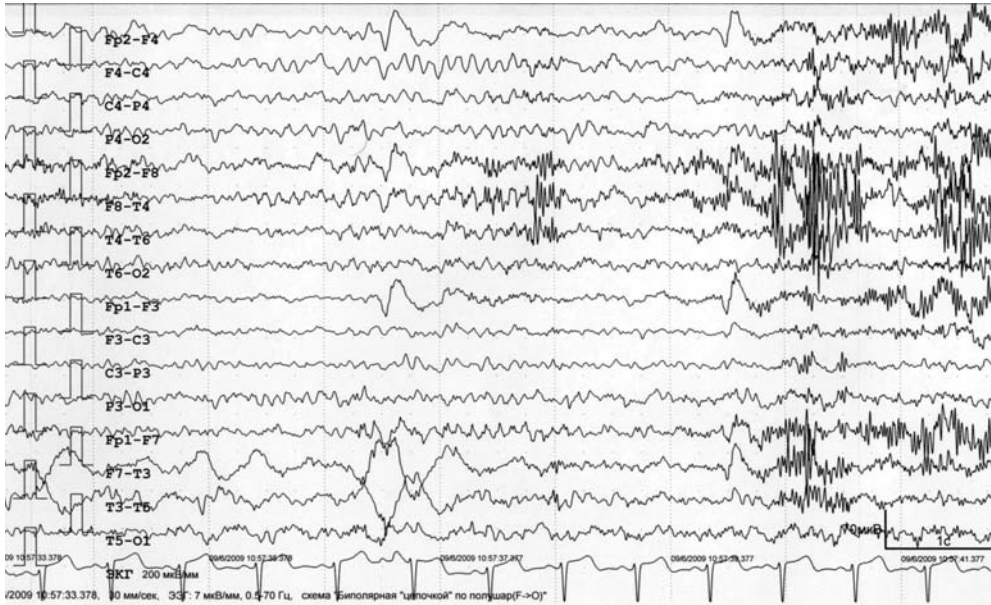
*Кистевые автоматизмы* (46,9%) характеризовались хватательными движениями, перебиранием предме-

тов, хлопанием в ладоши, потиранием рук. В 53,3% случаях они носили двусторонний, а в 46,7% – односторонний характер. Односторонние кистевые автоматизмы, по результатам Steinhoff В. J. (1998), имеют диагностическое значение для определения латерализации и, как правило, возникают на стороне ЭО. Однако Dupont S. с соавт. (1999) при проведении пре-хирургической подготовки 60 пациентов с ВЭ выявил, что односторонние автоматизмы в руке сами по себе не имеют прогностического значения для определения локализации ЭО. Однако, если они сочетаются с *дистонической установкой кисти* в противоположной конечности, то это с высокой прогностической значимостью указывает на заинтересованное полушарие (латерализация), и даже на локализацию ЭО в медио-базальных отделах височной доли. В нашем исследовании данное сочетание наблюдалось в одном случае у пациента с мезиальной височной эпилепсией – одновременное развитие автоматизма в руке на стороне ЭО с дистонической установкой кисти на стороне противоположной ЭО (см. рис. 1).

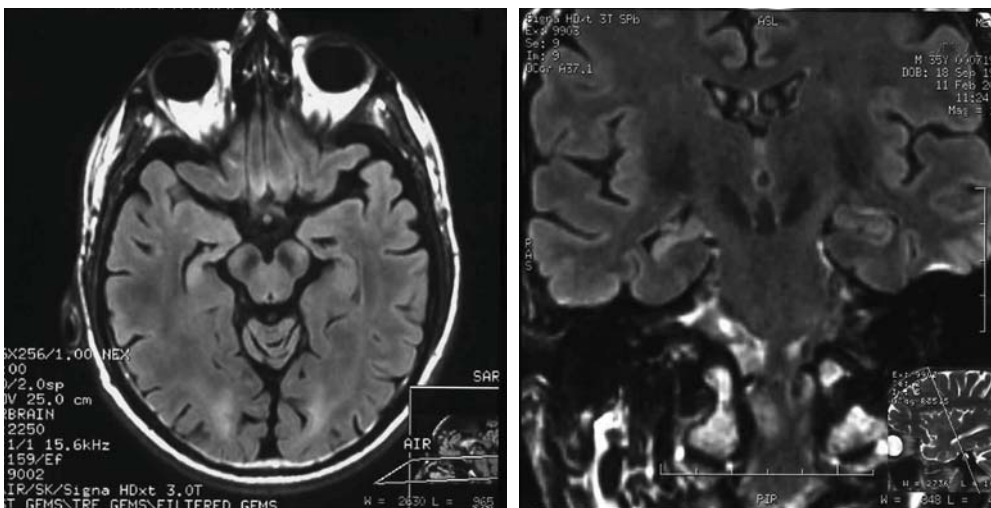
*Поворот головы* – нередкий феномен при ВЭ и может наблюдаться как в одну, так и в противоположную сторону ЭО (Remi J. с соавт., 2011, Newton M.R., 1992). Необходимо отличать поворот головы от ад-



Клинические симптомы: 1 – автоматизм в правой руке на стороне эпилептогенного очага; 2 – дистоническая установка левой кисти на противоположной стороне ЭО; 3 – поворот головы в сторону ЭО.



ЭЭГ: зона начала приступа соответствует переднему височному электроду правого полушария; ЭЭГ паттерн соответствует появлению ритмичной активности частотой 8-9 Гц.



МРТ головного мозга: правый гиппокамп уменьшен в размерах, внутренняя структура его нарушена, гиперинтенсивный сигнал на T2-ВИ и Flair-ИП. Поперек оси гиппокампа определяется унилатеральное расширение височного рога правого бокового желудочка.

**Рисунок 1.** Пациент Б, 23 года. Диагноз: Височная эпилепсия, медио-базальная форма.

версивных приступов при лобной эпилепсии, которые клинически характеризуются поворотом головы с элементами запрокидывания, и практически во всех случаях развиваются контралатерально ЭО.

*Прекращение деятельности* характеризуется внезапной остановкой больного, прекращением выполняемых действий при сохраненном мышечном тоне и является относительно редким начальным клиническим проявлением, который в нашем исследовании наблюдался в 23,5 и 25,0% случаев при МВЭ и

ЛВЭ соответственно. По литературным данным, частота встречаемости данного симптома преобладает при левосторонней локализации эпилептогенного очага и составляет 21,9 и 27,3% при МВЭ и ЛВЭ соответственно (Hoffmann J.M. et al., 2010). В то же время абсолютной специфичности симптом не имеет и может наблюдаться как при правосторонней локализации ЭО в височной доле (в 4,5 и 11,1% случаев при МВЭ и ЛВЭ соответственно), так и при лобной эпилепсии (Manford M., 1996).

**Вокализация** наблюдалась в достаточно небольшом проценте случаев с преобладанием по частоте в группе с левосторонней мезиальной локализацией ЭО. Morell M.J. с соавт. (1991) при использовании инвазивных электродных систем у 22 пациентов ВЭ показано, что вокализация возможна как при вовлечении мезиальных структур доминантного (речевого), так и недоминантного полушария головного мозга, с равной частотой. Gil-Nagel A. с соавт. (1997) получены схожие результаты, однако также установлено, что вокализация возможна при инициации приступа из латеральных отделов височной доли. В то же время наличие нарушений речи после прекращения приступа значительно более информативно и, по результатам Ficker D.M. et al. (2001), свидетельствует о вовлечении в процесс доминантного речевого полушария. Данные нарушения могут быть выявлены только при условии предъявления пациенту тестирования в ходе развития и после прекращения приступа (например, предъявление простых предложений, написанных на листке бумаги, с просьбой их чтения). Проведение тестирования очень важно и позволяет, по результатам Privitera M., Kim K.K. (2010) латерализовать сложный парциальный приступ соответственно полушарию при ВЭ, определить вовлечение доминантного полушария головного мозга, выявить пациентов с атипичной латерализацией речевой области, отличить сложные парциальные приступы, инициированные из височной и лобной долей головного мозга.

**Амбулаторные автоматизмы** зарегистрированы дважды у одного пациента, продолжительностью 5 и 6 ч, и дебютировали с кистевых двусторонних автоматизмов и синусовой тахикардии. Во время приступа пациент садился, вставал, принимал пищу, смотрел телевизор, выполнял простые громкие команды. Одним из клинически значимых проявлений при-

ступа являлась тахикардия (в среднем 120 уд./мин, при исходной ЧСС 72 уд./мин). С учетом возраста пациента (79 лет), высокой продолжительности приступов и их высокой частоты, сопутствующей соматической патологии иктальная тахикардия может рассматриваться как фактор риска для развития острой сердечно-сосудистой недостаточности. По данным работы Moseley V.D. с соавт. (2011), укорочение интервала QT может сопровождаться снижением уровня кислорода в крови и может объяснить внезапную непредвиденную смерть в эпилепсии (SUDEP). В последующем у больного развилось нарушение ритма сердца по типу постоянной формы мерцательной аритмии. Garcia M. Et al. (2001), Di Gennaro G. Et al. (2004) показано, что тахикардия наиболее типична для приступов, инициированных из мезиальных структур височной доли. В представленном клиническом случае «зона начала приступа» по результатам ЭЭГ соответствовала эпилептогенному поражению по результатам МРТ головного мозга – склерозу гиппокампу слева.

Таким образом, анализ клинической семиологии приступов позволяет предположить локализацию *симптоматогенной зоны коры головного мозга*. Наиболее часто при височной эпилепсии наблюдаются такие начальные проявления приступов как аура, ороалиментарные, кистевые автоматизмы, прекращение деятельности. Высокой прогностической значимостью для определения латерализации эпилептогенного очага при височной эпилепсии обладает сочетание следующих клинических симптомов: автоматизм в руке на стороне эпилептогенного очага в сочетании с дистонической установкой руки на противоположной стороне. Нет ни одного изолированного клинического симптома, который бы с абсолютной точностью отражал истинную локализацию эпилептогенного очага.

## Литература:

- Одинак М.М. Эпилепсия: этиопатогенез, клиника, дифференциальная диагностика, медикаментозное лечение / М.М. Одинак, Д.Е. Дыскин. СПб.: Политехника. 1997; 234 с.
- Одинак М.М. Функциональная нейровизуализация в эпилептологии / М.М. Одинак, Г.Е. Труфанов, С.Н. Базилевич, Д.Е. Дыскин, М.Ю. Прокудин, В.А. Фокин, А.В. Окользин, В.С. Декан. Эпилепсия. Под ред. Н.Г. Незнанова. СПб.: 2010; 960 с.
- Карлов В.А. Эпилепсия у детей и взрослых женщин и мужчин: Руководство для врачей. М.: ОАО «Издательство «Медицина». 2010.
- Мухин К.Ю. Височная эпилепсия. Журнал неврологии и психиатрии. 2000; 9: 48-57.
- Эпилепсия и судорожные симптомы у детей: руководство для врачей. Под ред. П.А. Темина, М.Ю. Никаноровой. М.: Медицина. 1999; 656 с.
- Commission on Classification and Terminology of the International League Against Epilepsy. Prosopal for revised clinical and electroencephalographic classification of epileptic seizures. *Epilepsia*. 1981; 22 (4): 489-501.
- Commission on Classification and Terminology of the International League Against Epilepsy. Prosopal for revised classification of epilepsies and epileptic syndromes. *Epilepsia*. 1989; 30 (4): 389-399.
- Dupont S. Association of isilateral motor automatisms and contralateral dystonic posturing / S. Dupont, F. Semah, P. Boon, J.-M. Saint-Hilaire, C. Adam, D. Broglin, M. Baulac. *Arch. Neurol.* 1999; 56: 927-932.
- Garcia M. Ictal tachycardia: its discriminating potential between temporal and extratemporal seizures foci / Garcia M., D'Giano C., Estell s S., Leiguarda R., Rabino wicz A. *Seizure*. 2001; 10 (6): 415-419 (abstract).
- Gil-Nagel A. Ictal semiology in hippocampal versus extrahippocampal temporal lobe epilepsy / A. Gil-Nagel, M. W. Risinger. *Brain*. 1997; 120: 183-192.
- Epstein M.A. Cardiac rhythm during temporal lobe seizures / Epstein M. A., Sperling M. R., O'Connor M. J. *Neurology*. 1992; 42 (1): 50-53 (abstract).
- Di Gennaro G. Ictal heart rate increase precedes EEG discharge in drug-resistant mesial temporal lobe seizures / Di Gennaro G., Quarato P.P., Sebastiano F., Esposito V., Onorati P., Grammaldo L. G., Meldolesi G. N., Mascia A., Falco C., Scoppetta C., Eusebi F., Manfredi M., Cantore G. *Clin Neurophysiol*. 2004; 115 (5): 1169-1177 (abstract).
- Hoffmann J.M. Analysis of the initial ictal phenomenon in patients with temporal lobe epilepsy / J.M. Hoffmann, C.E. Elger, A.A. Kleefuss-Lie. *Seizure*. 2010; 19: 217-221.
- Lüders H.O. and Awad I. Conceptual considerations. In: H.O. Lüders (Ed.). *Epilepsy Surgery*. Raven Press. New York. 1992; pp. 51-62.
- Maestro I. Oroalimentary automatism induced by electrical stimulation of the fronto-opercular cortex in a patient without automotor seizures. *Epilepsy Behav*. 2008; 13 (2): 410-412.



16. Maillard L. Semiologic and electrophysiologic correlation in temporal lobe seizure subtypes / L. Maillard, J.-P. Vignal, M. Gavaret et al. *Epilepsia*; 45 (12): 1590-1599.
17. Morrell M.J. Speech during partial seizures: intracranial EEG correlates / M.J. Morrell, C.A. Phillips, M.J.O. Connor, M.R. Sperling. *Epilepsia*. 1991; 32 (6). P. 886-889.
- Newton M.R. Dystonia, clinical lateralization, and regional blood flow changes in temporal lobe seizures / M.R. Newton, S.F. Berkovic, M.C. Austin et al. *Neurology*. 1992; 42 (2): 371-377.
18. Manford M. An analysis of clinical seizure patterns and their localizing value in frontal and temporal lobe epilepsies / M. Manford, D.R. Fish, S.D. Shorvon. *Brain*. 1996; 119: 17-40.
19. Privitera M. Postictal language function / M. Privitera, K. K. Kimm. *Epilepsy Behav.* 2010; 19 (2): 140-145.
20. Remi J. Ictal head turning in frontal and temporal lobe epilepsy / J. Remi, P. Wagner, O. Dwyer R., S. Cunha J.P., C. Vollmar, I. Krotofil, S. Noachtar. *Epilepsia*. 2011; 52 (8): 1447-1451.
21. Steinhoff B.J. The lateralizing value of ictal clinical symptoms in uniregional temporal lobe epilepsy / B.J. Steinhoff, M. Schindler, G. Herrendorf, C. Kurth, H.J. Bittermann, W. Paulus. *Eur Neurol*. 1998; 39 (2): 72-79.
22. Steinhoff B.J. Presurgical evaluation in patients with mesial temporal sclerosis / Presurgical assessment of the Epilepsies with clinical neurophysiology and functional imaging, Chapter 3.1. 2004.

### CLINICAL SYMPTOMATOLOGY OF SEIZURES IN TEMPORAL EPILEPSY

Odinak M.M., Svistov D.V., Prokudin M.Yu., Martynov B.V., Skiba Ya.B., Bazilevich S.N., Elkhassan M.A.

*Military-medicine academy Name of Kirov (St.-Petersburg)*

**Abstract:** results of own investigations and literature review on clinical symptomatology of temporal epilepsy seizures are represented in the article. Analysis of 63 seizures in 32 patients showed that often during temporal epilepsy initial implications of seizures like aura, oral alimentary and hand automatisms, discontinuation of activities are present. High prognostic value for determination of epileptiform site lateralization in temporal epilepsy has combination of following clinical symptoms: automatism of hand at side of epileptogenic site and dystonic hand placement at the opposite side. Although, none of the clinical symptom alone can reflect epileptogenic site localization with absolute accuracy.

**Key words:** *temporal epilepsy, clinical symptomatology of seizures, concept of functional zone.*