ISSN 2077-8333 (print)
ISSN 2311-4088 (online)

ЭПИЛЕПСИЯ и пароксизмальные состояния

2020 Том 12 №1S

EPILEPSY AND PAROXYSMAL CONDITIONS

2020 Vol 12 №1S

Данная интернет-версия статьи была скачана с сайта http://www.epilepsia.su. Не предназначено для использования в коммерческих целях.
Информацию о репринтах можно получить в редакции. Тел.: +7 (495) 649-54-95; эл. почта: info@irbis-1.ru.

Специальный выпуск
при поддержке Eisai

Supplement Issue funded by Eisai

(cc) BY-NC-SA

DOI: 10.17749/2077-8333.2020.12.1S.S13-S22

ISSN 2077-8333 (print)
ISSN 2311-4088 (online)

Что скрывается за синдромом Леннокса-Гасто?

Белоусова Е.Д.

Обособленное структурное подразделение «Научно-исследовательский клинический институт педиатрии имени академика Ю.Е. Вельтищева Федерального государственного автономного образовательного учреждения высшего образования «Российский национальный исследовательский медицинский университет имени Н.И. Пирогова» Министерства здравоохранения Российской Федерации» (ул. Талдомская, д. 2, Москва 125412, Россия)

Для контактов: *Белоусова Елена Дмитриевна; e-mail: edbelous56@gmail.com*

РЕЗЮМЕ

Ряд эпилептологов часто ставят диагноз «синдром Леннокса-Гасто», другие не ставят практически никогда. Необходимо понять, почему так происходит, тем более что синдром Леннокса-Гасто, согласно литературным описаниям, довольно распространен.

Цель. Систематизировать имеющиеся данные о синдроме Леннокса-Гасто, что будет способствовать повышению качества диагностики и ведения пациентов.

Материалы и методы. Для обзора были отобраны качественные научные публикации из международных научных баз данных (МНДБ), включая рецензируемые журналы и монографии. План анализа включал краткую характеристику синдрома; типы приступов; особенности ЭЭГ; критерии диагноза (модифицированные); лечение.

Результаты и обсуждение. Ни один из типов приступов не является патогномоничным для синдрома Леннокса-Гасто. Синдром считается подтвержденным, если зарегистрированы типичные приступы (преимущественно тонические) с типичными и межприступными паттернами без атипичных ЭЭГ-характеристик. Диагноз синдрома считается вероятным, если есть типичные ЭЭГ-паттерны бодрствования и сна, но не зафиксированы тонические приступы. Препаратом первой очереди выбора является вальпроат. Возможные альтернативы – ламитриджин и топирамат. Из препаратов второй очереди в России доступен руфинамид. Руфинамид целесообразно использовать при отсутствии эффекта от вальпроата и ламотриджина. Руфинамид обладает и антиабсансной активностью.

Заключение. «Классический» синдром Леннокса-Гасто встречается нечасто. Значительно чаще встречаются случаи «вероятного» синдрома Леннокса-Гасто, при котором соблюдаются не все критерии его диагноза. С учетом размытости критериев диагноза синдрома Леннокса-Гасто и данных об эффективности руфинамида при фармакорезистентной эпилепсии у детей вне его рамок возможно применение этого препарата не только при синдроме Леннокса-Гасто, но и при других эпилептических синдромах, особенно протекающих с дроп-атаками, тоническим приступами и атипичными абсансами.

КЛЮЧЕВЫЕ СЛОВА

Эпилепсия, синдром Леннокса-Гасто, ЭЭГ, дроп-атаки, тонические приступы, абсансы.

Статья поступила: 11.12.2020 г.; **в доработанном виде:** 24.04.2020 г.; **принята к печати:** 13.05.2020.

Представление на научном мероприятии

Данный материал был представлен на XVIII Российском Конгрессе «Инновационные технологии в педиатрии и детской хирургии» на симпозиуме «Прогресс и проблемы детской эпилептологии в XXI веке. Особенности диагностики и ведения детей с генетическими генерализованными эпилепсиями» (23 октября 2019 г., Москва, Россия).

Конфликт интересов

Симпозиум и публикация финансировались компанией Eisai.

Для цитирования

Белоусова Е. Д. Что скрывается за синдромом Леннокса-Гасто? *Эпилепсия и пароксизмальные состояния.* 2020; 12 (1S): S13-S22. DOI: 10.17749/2077-8333.2020.12.1S.S13-S22.

Данная интернет-версия статьи была скачана с сайта http://www.epilepsia.su. Не предназначено для использования в коммерческих целях. Информацию о репринтах можно получить в редакции. Тел.: +7 (495) 649-54-95; эл. почта: info@irbis-1.ru.

What's hidden behind Lennox-Gastaut syndrome?

Belousova E. D.

Veltischev Research and Clinical Institute for Pediatrics of the Pirogov Russian National Research Medical University (2 Taldomskaya Str., Moscow 125412, Russia)

Corresponding author: *Elena D. Belousova; e-mail: edbelous56@gmail.com*

SUMMARY

A number of epileptologists often diagnose Lennox-Gastaut syndrome, while others almost never do. It is necessary to understand why this is happening, especially since Lennox-Gastaut syndrome, according to literature descriptions, is quite common.

Aim. To systematize available data on Lennox-Gastaut syndrome, which will help to improve the quality of diagnosis and management of patients.

Materials and methods. Qualitative scientific publications from the International Scientific Databases (ISDS), including peer-reviewed journals and monographs, were selected for the review. The plan of the review included a brief description of the syndrome; seizure types; EEG features; diagnosis criteria; treatment.

Results and discussion. None of the seizure types are pathognomonic for Lennox-Gastaut syndrome. The syndrome is considered to be confirmed if typical seizures (predominantly tonic) with typical interictal patterns without atypical EEG characteristics are reported. A diagnosis of the syndrome is considered probable if there are typical EEG patterns of waking and sleeping, but no tonic seizures are detected. The first choice of the treatment is valproate. Possible alternatives are lamotrigine and topiramate. Rufinamide and zonisamide are available as the second line of antiepileptic drugs. Rufinamide should be used when there is no effect from valproate and lamotrigine. Rufinamide also has anti-absance activity.

Conclusion. "Classic" Lennox-Gasto syndrome is rare. Cases of "probable" Lennox-Gasto syndrome are much more frequent, and not all criteria of its diagnosis are observed. Taken into account the blurring of the diagnosis criteria for Lennox-Gasto syndrome and data on the efficacy of rufinamide in children with another epilepsies, it is possible to use this drug not only for Lennox-Gasto syndrome, but also for other epileptic syndromes, especially those with drop-attacks, tonic seizures and atypical absences.

KEY WORDS

Epilepsy, Lennox-Gastaut syndrome, EEG, drop-attacks, tonic seizures, absences.

Received: 11.12.2019; **in the revised form:** 24.04.2020; **accepted:** 13.05.2020.

Meeting Presentation

This material was presented at the XVIII Russian Congress "Innovative Technologies in Pediatrics and Pediatric Surgery" in the symposium "Progress and Problems of Children's Epileptology in the XXI Century. Features of Diagnostics and Management of Children with Genetic Generalized Epilepsy" (23 October 2019, Moscow, Russia).

Conflict of interests

The symposium and the publication funded by Eisai.

For citation

Belousova E. D. What's hidden behind Lennox-Gastaut syndrome? *Epilepsiya i paroksizmal'nye sostoyaniya / Epilepsy and paroxysmal conditions*. 2020; 12 (1S): S13-S22 (in Russ.). DOI: 10.17749/2077-8333.2020.12.1S.S13-S22.

ВВЕДЕНИЕ / INTRODUCTION

Согласно определению, данному C.P. Panayiotopulos, «Эпилепсии, описываемые диагнозом синдрома Леннокса-Гасто, представляют собой самую противоречивую проблему детской эпилептологии. Существует значительная путаница, окружающая концепцию синдрома, его определение, соотношение с другими формами эпилепсии (особенно миоклоническими)» [1].

Необходимость в подготовке данного материала возникла из дискуссий внутри отдела психоневрологии и эпилептологии ОСП «Научно-исследовательский клинический институт педиатрии им. Ю. Е. Вельтищева ФГБОУ ВО «РНИМУ им. Н. И. Пирогова». Отмечено, что ряд эпилептологов часто ставят этот диагноз, другие не ставят практически никогда. Необходимо понять, почему так происходит, тем более что синдром Леннокса-Гасто, согласно литературным описаниям, довольно распространен.

Цель – систематизировать имеющиеся данные о синдроме Леннокса-Гасто, что будет способствовать повышению качества диагностики и ведения пациентов.

Данная интернет-версия статьи была скачана с сайта http://www.epilepsia.su. Не предназначено для использования в коммерческих целях. Информацию о репринтах можно получить в редакции. Тел.: +7 (495) 649-54-95; эл. почта: info@irbis-1.ru.

МАТЕРИАЛЫ И МЕТОДЫ / MATERIALS AND METHODS

Для обзора были отобраны качественные научные публикации из международных научных баз данных (МНДБ), включая рецензируемые журналы и монографии. План анализа включал следующие этапы:

- Краткая характеристика синдрома;
- Критерии диагноза (классические);
- Типы приступов;
- Особенности ЭЭГ;
- Критерии диагноза (модифицированные);
- Лечение.

РЕЗУЛЬТАТЫ И ОБСУЖДЕНИЕ / RESULTS AND DISCUSSION

Классическое описание данного синдрома гласит, что это тяжелая эпилептическая энцефалопатия, при которой эпилептиформные изменения могут вносить вклад в когнитивные нарушения [2].

Распространенность и прогноз

Синдром Леннокса-Гасто характеризуется высокой частотой встречаемости: от 1% до 5–10% судорог у детей [3]. Данный синдром чаще встречается у мальчиков – соотношение мальчиков к девочкам – 5:1 [4]. Течение синдрома Леннокса-Гасто характеризуется плохим прогнозом – 5% детей умирают (летальность в 14 раз выше, чем при других эпилепсиях детства), 80–90% продолжают страдать судорогами и во взрослом возрасте [4]. Практически все пациенты имеют когнитивные и поведенческие нарушения [5].

Этиология и возраст дебюта

Отмечается довольно ранний возраст дебюта синдрома Леннокса-Гасто: как правило, дебют заболевания происходит в возрасте от трех до пяти лет (может быть и в более раннем, и во взрослом возрасте) [6]. Иногда синдром Леннокса-Гасто может эволюционировать из синдрома Веста (возможно, с этим связана задержка в постановке диагнозе) [7]. Синдром полиэтиологичен: наиболее часто он является следствием пренатальных или перинатальных поражений головного мозга, инсульта, инфекций, пороков развития головного мозга или опухоли [8]. Примерно в одной трети случаев причина не очевидна, и, возможно, она является генетической [8]. Клинико-энцефалографическая картина синдрома Леннокса-Гасто описана при мутациях в разных генах: *SCN1A*, *GABRB3, ALG13, SCN8A, STXBP1, DNM1, FOXG1* или *CHD2* [4,9].

Классическое представление о синдроме Леннокса-Гасто предусматривает наличие в клинической картине триады симптомов [10]:

1. Приступы: тонические (отмечаются в 100% случаев), атипичные абсансы (в 66% случаев, в т.ч. возможен статус абсансов), атонические (в 50% случаев) и миоклонические;

Рисунок 1. Классические диагностические критерии синдрома Леннокса-Гасто [11].

Figure 1. "Classic" diagnostic criteria of Lennox-Gastaut syndrome [11].

2. Характерный паттерн ЭЭГ – межприступные медленные спайк-волновые комплексы и генерализованная пароксизмальная быстрая активность во сне;
3. Когнитивные нарушения.

Классические диагностические критерии синдрома Леннокса-Гасто приведены на **рисунке 1** в виде графической схемы [11].

Не всегда возможна ранняя постановка диагноза синдрома Леннокса-Гасто. Данный синдром полиэтилогичен, поэтому клинические проявления и картина ЭЭГ существенно варьируют в зависимости от этиологии [6]. Как клинические проявления, так и картина на ЭЭГ со временем могут меняться. При этом стоит отметить, что для диагноза не обязательно наличие всех критериев. Есть и другие эпилептические синдромы, которые схожи как по клинике, так и по ЭЭГ с синдромом Леннокса-Гасто [6]. Наконец, в медицинской среде нет полного согласия по поводу диагностических критериев [3,12].

Типы приступов

Ни один из типов приступов, свойственных синдрому Леннокса-Гасто, не является для него патогномоничным. Они часто встречаются и при других эпилепсиях. Основой диагноза считают наличие тонических приступов [6]. Некоторые авторы считают, что должно быть сочетание тонических приступов с атипичными абсансами. Другие исследователи считают, что для постановки диагноза достаточно только тонических приступов [3].

Считается, что первым симптомом часто являются характерные дроп-атаки – внезапные тонические

Данная интернет-версия статьи была скачана с сайта http://www.epilepsia.su. Не предназначено для использования в коммерческих целях. Информацию о репринтах можно получить в редакции. Тел.: +7 (495) 649-54-95; эл. почта: info@irbis-1.ru.

или атонические падения, наблюдаемые у 50% имеющих синдром Леннокса-Гасто [8]. Но следует сказать, что падению, как правило, предшествуют единичные вздрагивания, миоклония, за которым следует аксиальная атония или тоническое напряжение аксиальных мышц [13]. Зачастую специалист не имеет возможности спросить родителей об этом и, соответственно, получить достоверную информацию, но, как правило, имеют место миоклонически-атонические приступы. Возможно, что часть таких случаев не являются синдромом Леннокса-Гасто, а являются миоклонически-астатической эпилепсией. Вариант, где преобладают миоклонии, ранее описываемый как миоклонический вариант синдрома Леннокса-Гасто, скорее всего является миоклонически-астатической эпилепсией [3]. Ситуация с характерными для синдрома приступами осложняется тем, что при нем считаются достаточно частыми фокальные приступы, причем чрезвычайно разнообразные. Это могут быть и гемиклонии, и фокальные клонические приступы, и вторично генерализованные тонико-клонические приступы (в 55% всех случаев) [6].

Данные типы приступов могут развиваться как до тонических приступов и атипичных абсансов, так и после них [14].

Если у пациента эпилепсия начинается с унилатеральных клоний, будем ли мы в дальнейшем думать о том, что у пациента синдром Леннокса-Гасто? Скорее всего мы подумаем о наличии у пациента эпилептической энцефалопатии с продолженной спайк-волновой активностью во сне. Усугубит трудности диагноза тот факт, что у пациента с эпилептической энцефалопатией и продолженной спайк-волновой активностью во сне (англ. – continuous spikes and waves during sleep, CSWS) возможны и дроп-атаки, вызванные негативным миоклонусом, и абсансы.

Изредка пациенты с мутацией в гене SCN1A могут иметь фенотип, схожий с синдромом Леннокса-Гасто. Для них также будут характерны множественные типы приступов, когнитивный регресс и медленная спайк-волновая активность на ЭЭГ [15].

Особенности ЭЭГ

Если мы столкнемся, например, с гемиклоническими приступами у пациента даже на фоне характерной межприступной ЭЭГ, подумаем ли мы о синдроме Леннокса-Гасто? Скорее всего, специалист будет полагать, что это эпилептическая энцефалопатия с продолженной спайк-волновой активностью. Тем более, при этой нозологии тоже бывают атонические приступы, характерен негативный миоклонус и имеют место абсансы. Изредка пациенты с мутацией в гене *CNA1A* могут иметь фенотип, схожий с синдромом Леннокса-Гасто. При этом такие пациенты будут иметь множественные приступы, когнитивный регресс и медленную спайк-волновую активность на ЭЭГ [16].

Основная биоэлектрическая активность на ЭЭГ при синдроме Леннокса-Гасто сильно видоизменяется в зависимости от возраста пациента и этиологии синдрома и представляет собой континуум «от субнормальной активности до (наиболее часто) плохо структурированной активности без физиологических ритмов, нарушаемой практически постоянными межприступными разрядами». Но подобные изменения основной активности – медленный и фрагментированный альфа-ритм с избыточной медленно-волновой активностью (фокальной или генерализованной) – могут отмечаться при генетических эпилептических энцефалопатиях, при эпилептической энцефалопатии с CSWS, синдроме псевдо-Леннокса, атипичном варианте роландической эпилепсии, синдроме Ландау-Клеффнера [17].

Международная Противоэпилептическая Лига (ILAE) считает, что для диагноза синдрома Леннокса-Гасто необходима следующая межприступная активность [17]:

– медленные спайк-волновые разряды, активирующиеся во время сна и во сне больше, чем в бодрствовании, имеющие тенденцию к билатеральной синхронизации;

– вспышки высокоамплитудных генерализованных полиспайков и комплексов полиспайк-медленная волна;

– пробеги быстрой ритмичной активности с частотой 10–25 Гц, которые продолжаются 2–10 сек. во время NREM-сна и получили название генерализованной пароксизмальной быстрой активности во сне (англ. – generalized paroxysmal fast activity, GPFA).

Считается, что последнее очень специфично для синдрома Леннокса-Гасто.

На **рисунке 2** представлена ЭЭГ бодрствования ребенка 9 лет с синдромом Леннокса-Гасто.

НА ЭЭГ видны диффузные разряды комплекса спайк-медленная волна с частотой 1,5–2,5 Гц и очень высокий индекс активности. Генерализованная быстрая пароксизмальная активность может быть как межприступной, так и являться паттерном тонического приступа. Она может быть субклинической или сопровождаться незначительным повышением тонуса в аксиальных группах мышц. Все зависит от мышечного миографического электрода – в данном случае мы имеем субклиническую быструю GPFA-активность (**рис. 3**). Это и есть паттерн тонического приступа (мышечное напряжение). И, кроме того, во время тонического приступа можно увидеть еще и ритм вовлечения, то есть патологическая активность будет постепенно распространяться и увеличиваться по амплитуде (**рис. 4, 5**).

Как правило, субклиническая GPFA повторяется через короткие временные интервалы и при ней отсутствует ритм вовлечения [14]. Межприступная активность должна уменьшаться в REM-сон [17].

Однако GPFA неспецифична для синдрома Леннокса-Гасто и основывать диагноз только на этом

Данная интернет-версия статьи была скачана с сайта http://www.epilepsia.su. Не предназначено для использования в коммерческих целях. Информацию о репринтах можно получить в редакции. Тел.: +7 (495) 649-54-95; эл. почта: info@irbis-1.ru.

электрографическом феномене нельзя [19]. Описано, что GFPA встречается в т.ч. и при идиопатических генерализованных эпилепсиях, при юношеской миоклонической, при юношеской абсансной эпилепсии. По данным авторов, описавших этот феномен, при идиопатических генерализованных эпилепсиях все эти пациенты имели нормальный интеллект, нормальную картину МРТ. То есть наличие этой активности не означает плохого прогноза течения эпилепсии.

Наличие множественной фокальной активности на межприступной ЭЭГ тоже вносит дополнительные трудности в дифференциальный диагноз синдрома. В руководстве рабочей группы ILAE по нейрофизиологии к атипичным ЭЭГ-симптомам, которые вызывают сомнения в диагнозе Леннокса-Гасто, относятся следующие [17]:

1. Отсутствие типичных приступных и межприступных паттернов во время бодрствования и сна;

2. Спайк-волновые разряды с частотой 2-3 Гц, субклинические или ассоциированные с миоклониями (если это доминирующий тип приступов) и/или высокоамплитудные медленные волны, перемешанные с мультифокальными спайками, которые ассоциированы с хаотичным миоклонусом. Подобные изменения предполагают наличие миоклонически-астатической эпилепсии;

3. Доминирование унилатеральных медленных волн, спайков или комплексов «спайк-медленная волна» и/или полиспайков в лобных отведениях, что, как правило, свидетельствует о наличии лобнодолевой эпилепсии с билатеральной синхронизацией;

4. Достаточно длительные (до 20–30 мин.) пробеги ритмичных мономорфных комплексов «спайк-медленная волна» или медленных волн с частотой до 4-1,5 Гц, более или менее симметричных с преобладанием в лобных отделах. Они могут быть субклиническими или ассоциированы с тоническими и фокальными лобными или височными приступами. Характерны для эпилепсии, вызванной кольцевой 20-й хромосомой.

Критерии диагностики

Что касается такого критерия диагностики, как когнитивные и поведенческие нарушения, здесь есть довольно обширные исключения. Считается, что примерно 5% пациентов с диагнозом синдром Леннокса-

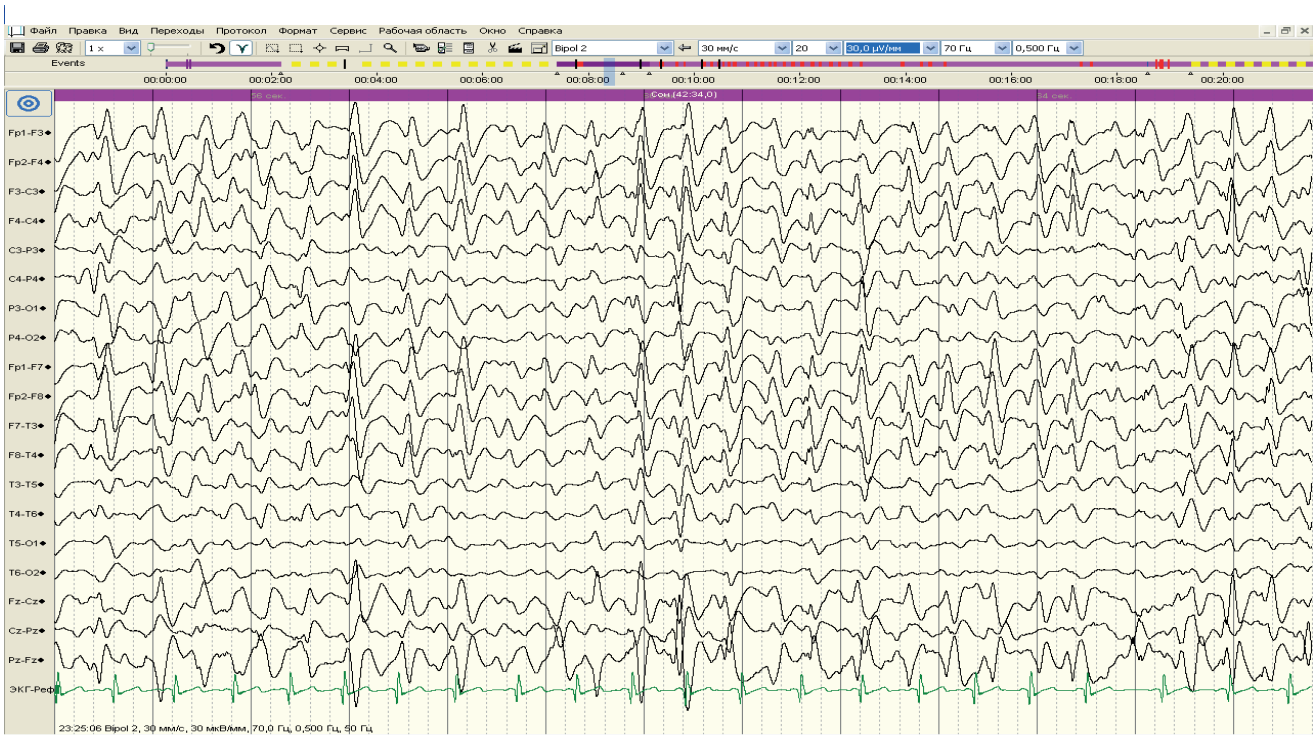

Рисунок 2. Ребенок Ш., 9 лет (ЭЭГ предоставлена З.К. Горчхановой).

ЭЭГ бодрствования: зональных различий нет. Грубое нарушение формирования корковой активности. Основной ритм не дифференцируется. Эпилептиформная активность регистрируется диффузными разрядами комплексов «спайк-медленная волна», «острая медленная волна» частотой 1,5–2,5 Гц, амплитудой до 500 мкВ с амплитудным доминированием в бифронтальных областях, регулярного, продолженного характера с очень высоким индексом, равным 95%.

Figure 2. 9-year-old child Sh. (EEG was provided by Gorchkhanova Z.K.).

Sleep-deprived EEG: no zonal differences. Severe disturbance of the formation of cortical activity was observed. The main rhythm was not differentiated. Epileptiform activity was registered by diffuse discharges of "spike-slow wave" and "acute slow wave" 1.5-2.5 Hz complexes with the amplitude up to 500 μV and regular, continuous amplitude dominance in the bifrontal areas with a very high index (95%).

Данная интернет-версия статьи была скачана с сайта http://www.epilepsia.su. Не предназначено для использования в коммерческих целях. Информацию о репринтах можно получить в редакции. Тел.: +7 (495) 649-54-95; эл. почта: info@irbis-1.ru.

Рисунок 3. Ребенок Ш., 9 лет (ЭЭГ предоставлена З.К. Горчхановой).

ЭЭГ сна: регистрируется эпилептиформная активность, аналогичная описанной в состоянии бодрствования в виде регулярных медленных комплексов «спайк-медленная волна», «острая-медленная волна» амплитудой до 600 мкВ продолженного характера. Периодически регистрируются диффузные пробежки быстрой активности бета-, альфа-диапазона (амплитудой до 200 мкВ), с акцентом в бифронтальных областях – «paroxysmal fast activity».

Figure 3. 9-year-old child Sh. (EEG was provided by Gorchkhanova Z.K.).

Sleep EEG: the registered epileptiform activity was similar to the activity described in the sleep-deprived condition. It was characterized by regular slow complexes "spike-slow wave" and "acute-slow wave" with the amplitude up to 600 µV (continuous character). Periodically, diffuse periods of fast activity of beta- and alfa- range (amplitude up to 200 µV) were observed with the focus in the bifrontal areas ("paroxysmal fast activity").

Гасто имеют нормальный интеллект, а 10-20% могут достигнуть приемлемого уровня интеллекта, несмотря на частые приступы и связанные с ними многочисленные ограничения [4]. Таким образом, даже этот критерий имеет довольно значимый процент исключений. Синдром Леннокса-Гасто считается подтвержденным, если зарегистрированы типичные приступы, преимущественно это тонические с типичными приступными и межприступными паттернами без атипичных ЭЭГ-характеристик. Тем не менее, если есть типичные паттерны бодрствования и сна, но не зафиксированы тонические приступы, есть следующая формулировка: «диагноз синдрома считается вероятным», что естественно увеличивает частоту диагноза и частоту случаев синдрома Леннокса-Гасто.

Синдром Леннокса-Гасто считается *подтвержденным*, если зарегистрированы типичные приступы (преимущественно тонические) с типичными приступными и межприступными паттернами без атипичных ЭЭГ-характеристик. Диагноз синдрома считается *вероятным*, если есть типичные ЭЭГ-паттерны бодрствования и сна, но не зафиксированы тонические приступы [17].

Дифференциальный диагноз синдрома Леннокса-Гасто довольно обширный. Несмотря на, казалось бы, четкие критерии диагноза и яркие клинические проявления, существует большой перехлест между синдромом Леннокса-Гасто и другими ранними эпилептическими энцефалопатиями (синдром Драве, эпилепсия с миоклонико-атоническими приступами, атипичная эпилепсия детства с центро-темпоральными разряда-

Данная интернет-версия статьи была скачана с сайта http://www.epilepsia.su. Не предназначено для использования в коммерческих целях.
Информацию о репринтах можно получить в редакции. Тел.: +7 (495) 649-54-95; эл. почта: info@irbis-1.ru.

Рисунок 4. Ребенок Ш., 9 лет (ЭЭГ предоставлена З.К. Горчхановой).

ЭЭГ сна: наличие тонического напряжения, которое регистрируется электромиографическим электродом и свидетельствует о том, что имеет место тонический приступ, а не межприступная генерализованная пароксизмальная быстрая активность (GPFA).

Figure 4. 9 year-old child Sh. (EEG was provided by Gorchkhanova Z.K.).

Sleep EEG: tonic tension was observed that was registered by an electromyographic electrode and indicated a tonic seizure and not an inter-seizure generalized paroxysmal fast activity (GPFA).

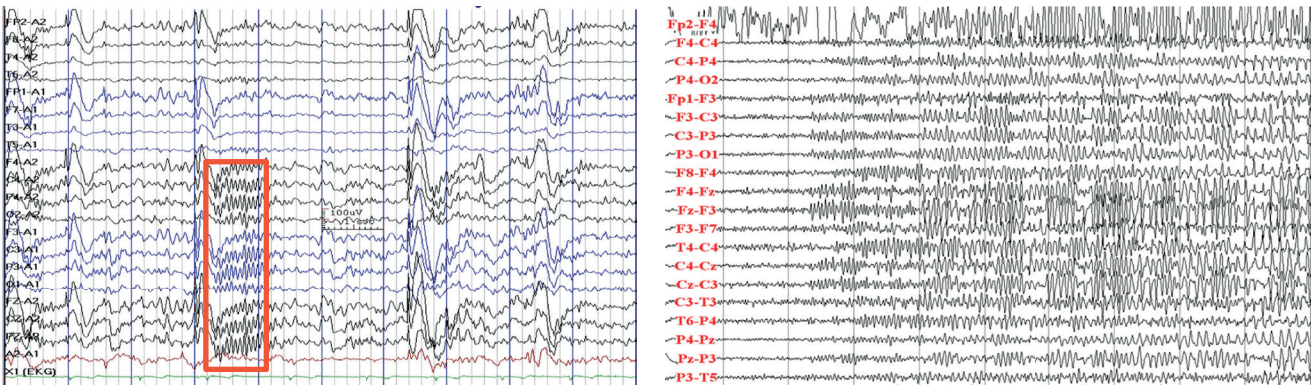

Генерализованная пароксизмальная быстрая активность (GPFA)

Паттерн тонического приступа

Рисунок 5. Различия между генерализованной пароксизмальной быстрой активностью (GPFA) и паттерном тонического приступа (адаптировано из [18]).

Figure 5. Differences between generalized paroxysmal fast activity (GPFA) and tonic seizure pattern (adapted from [18]).

Данная интернет-версия статьи была скачана с сайта http://www.epilepsia.su. Не предназначено для использования в коммерческих целях. Информацию о репринтах можно получить в редакции. Тел.: +7 (495) 649-54-95; эл. почта: info@irbis-1.ru.

ми, эпилептическая энцефалопатия с CSWS, синдром Ландау-Клеффнера). Дроп-атаки, которые часто отмечаются при этом синдроме, бывают характерны и для других эпилептических синдромов [11].

На **рисунке 6** приведены те изменения на ЭЭГ, которые должны заставить специалиста задуматься о том, что это не синдром Леннокса-Гасто, и в каких ситуациях диагноз должен быть пересмотрен.

«Миоклонический» вариант синдрома Леннокса-Гасто скорее всего является миоклонически-астатической эпилепсией [1]. Изредка пациенты с мутацией в гене *SCN1A* могут давать фенотип, схожий с синдромом Леннокса-Гасто. Для них также будут характерны множественные типы приступов, когнитивный регресс и медленная спайк-волновая активность на ЭЭГ [15].

Вероятно, что в части случаев мы скорее склонны поставить диагноз «ранняя эпилептическая энцефалопатия, обусловленная мутацией в конкретном гене», чем «синдром Леннокса-Гасто». То есть мы чаще ставим этиологический диагноз, чем синдромологический, он может быть для нас более важным. Поэтому часть пациентов тоже могут выбывать из этого спектра.

Если зафиксированы фокальные приступы, то это скорее всего эпилепсии с продолженной спайк-волновой активностью во сне. Из оригинальных описаний Гасто 60% пациентов имели вторичную билатеральную синхронизацию и не имели быстрых ритмов на ЭЭГ [1].

Сложность диагностики состоит в том, что синдром Леннокса-Гасто развертывается во времени, и специалист не всегда имеет возможность видеть все три типа приступов, характерных для данного синдрома. То же самое касается и ЭЭГ – на первых этапах может быть только изменение биоэлектрической активности, а также и задержки/регресса развития. Часть упущенных случаев связана с тем, что не всем пациентам назначается ЭЭГ сна, то есть не обнаруживается GPFA – один из облигатных диагностических критериев, а тонические приступы могут быть «стертыми».

Границы между отдельными синдромами едва уловимы, и нельзя исключить ту вероятность, что лечение начальных проявлений синдрома Леннокса-Гасто не позволяет проявиться свойственной для него полной, развернутой клинической энцефалографической картине.

Лечение

Выбор противосудорожного препарата зависит от типа приступа и ЭЭГ-паттерна [4]. Широко известно, что препаратом первой очереди выбора является вальпроат (он эффективен при фокальных и генерализованных типах приступов). Возможные альтернативы – ламотриджин и топирамат. А из препаратов второй очереди доступен руфинамид, так как все остальные АЭП (фелбамат, клобазам) в России пока не зарегистрированы.

Руфинамид целесообразно использовать в качестве препарата второй очереди выбора при отсутствии эффекта от вальпроата и ламотриджина [21]. Надо сказать, что он эффективен не только в отношении тонических и атонических приступов. Руфинамид обладает и некоторой антиабсансной активностью, то есть он действует и на антипичные абсансы (**табл. 1**).

Приступы аналогичного характера (особенно дроп-атаки) бывают не только при синдроме Леннокса-Гасто, а могут наблюдаться и при других синдромах, перечисленных выше в разделе дифференциального диагноза (генетические эпилептические энцефалопатии, эпилепсия с миоклонико-атоническими приступами, атипичная эпилепсия детства с центро-темпоральными разрядами, эпилептическая энцефалопатия с CSWS, синдром Ландау-Клеффнера). Поэтому если препарат показывает эффективность при приступах, имеющих место при синдроме Леннокса-Гасто, то он же может быть эффективен и при аналогичных приступах, но имеющих место при других эпилептических синдромах.

ЗАКЛЮЧЕНИЕ / CONCLUSION

«Классический» синдром Леннокса-Гасто, включающий в себя характерные типы приступов, типичную приступную и межприступную электроэнцефалограмму, а также задержку психоречевого развития, встречается нечасто.

Значительно чаще встречаются случаи «вероятного» синдрома Леннокса-Гасто, при котором соблюда-

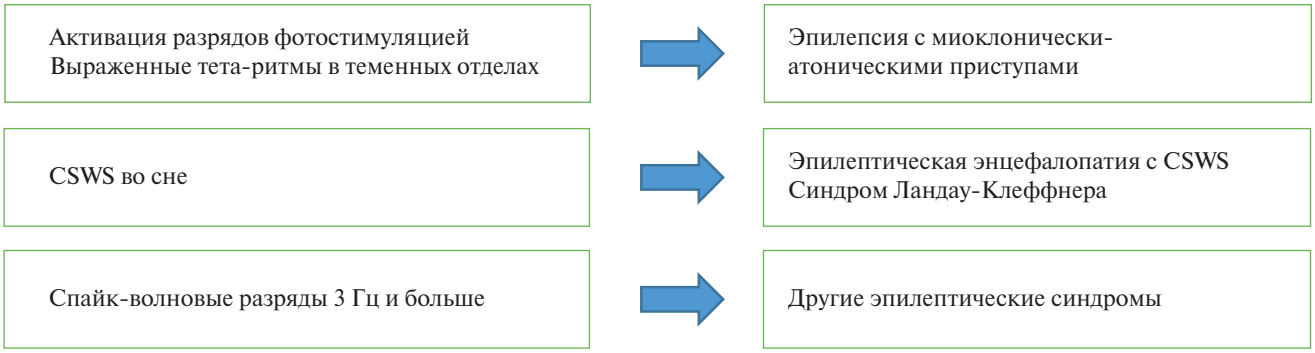

Рисунок 6. Изменения на ЭЭГ, дающие основания для поднятия вопроса о пересмотре диагноза «синдром Леннокса-Гасто» [20].

Figure 6. Changes observed in EEG that provide grounds for the revision of the diagnosis Lennox-Gastaut syndrome [20].

Данная интернет-версия статьи была скачана с сайта http://www.epilepsia.su. Не предназначено для использования в коммерческих целях. Информацию о репринтах можно получить в редакции. Тел.: +7 (495) 649-54-95; эл. почта: info@irbis-1.ru.

Таблица 1. Руфинамид снижает частоту приступов каждого подтипа [22].

Table 1. Rufinamide decreases the rate of seizures of each subtype [22].

Типы приступов	Руфинамид		Плацебо		Значение P
	Процентное изменение частоты приступов по отношению к исходному уровню (диапазон)	n †	Процентное изменение частоты приступов по отношению к исходному уровню (диапазон)	n †	
Абсансы и атипичные абсансы	−50,6 (−100,0–1729,2)	66	−29,8 (−100,0–584,3)	56	0,0222
Тонические приступы	−27,8−1000–3003,6)	52	1,6 (−100,0–300,0)	43	0,0821
Атонические приступы	−44,8 (−100,0–13660,0)	45	−21,0 (−100,0–709,6)	33	0,0125
Миоклонические приступы	−30,4 (−98,7–338,6)	37	−13,6 (−100,0–184,7)	31	0,5711
Тонико-клонические приступы	−45,6 (−100,0–789,2)	37	−18,1 (−100,0–729,6)	27	0,3306
Парциальные приступы#	−71,9 (−100,0–126,1)	11	−11,1 (−100,0–43,4)	9	–

Примечание. Популяция «в соответствии с назначенным лечением»: все рандомизированные пациенты, получившие как минимум одну дозу исследуемого препарата; † количество пациентов, у которых были отмечены приступы каждого типа в исходном периоде; # значение P не сообщается, так как парциальные приступы были отмечены менее чем у 20% пациентов.*

Note. Population "according to the indicated therapy": all randomized patients that received at least one dose of the studied drug; † number of patients that had seizures of each type in the initial period; # P value is not reported because partial seizures were registered in less than 20% of patients.*

ются далеко не все критерии его диагноза. Еще чаще наблюдаются клинические случаи с отдельными клиническими и энцефалографическими характеристиками, напоминающими синдром Леннокса-Гасто.

Учитывая размытость критериев диагноза синдрома Леннокса-Гасто и данные об эффективности руфинамида при фармакорезистентной эпилепсии у детей вне его рамок, возможно применение этого препарата не только при синдроме Леннокса-Гасто, но и при других эпилептических синдромах, особенно протекающих с дроп-атаками, тоническим приступами и атипичными абсансами.

ЛИТЕРАТУРА / REFERENCES:

1. Lennox-Gastaut syndrome. In C.P. Panayiotopoulos. A Clinical Guide to Epileptic Syndromes and their Treatment. Revised second edition. Springer. 2010; 287–303.
2. Engel J Jr. A proposed diagnostic scheme for people with epileptic seizures and with epilepsy: report of the ILAE Task Force on Classification and Terminology. *Epilepsia*. 2001; 42: 796–803.
3. Panayiotopoulos C. Epileptic encephalopathies in infancy and early childhood in which the epileptiform abnormalities may contribute to progressive dysfunction. In Panayiotopoulos C. (Ed) The epilepsies: seizures, syndromes and management. Oxfordshire, UK: Bladon Medical Publishing. 2005; 137–206.
4. Mastrangelo M. Lennox-Gastaut Syndrome: A State of the Art Review. *Neuropediatrics*. 2017 Jun; 48 (3): 143–151. DOI: 10.1055/s-0037-1601324.
5. Autry A.R., Trevathan E., Van Naarden B.K., et al. Increased risk of death among children with Lennox-Gastaut syndrome and infantile spasms. *J Child Neurol*. 2010; 25: 441–447.
6. Arzimanoglou A., Resnick T. All children who experience epileptic falls do not necessarily have Lennox-Gastaut syndrome… but many do. *Epileptic Disord*. 2011; 13 (1): 3–13.
7. Riikonen R. Long-term outcome of patients with West syndrome. *Brain Dev*. 2001; 23: 683–687.
8. Van Rijckevorsel K. Treatment of Lennox-Gastaut syndrome: overview and recent findings. *Neuropsychiatr Dis Treat*. 2008; 4: 1001–1019.
9. Amrutkar C., Riel-Romero R.M. Lennox Gastaut Syndrome. StatPearls. Treasure Island (FL). 2018–2019 Jan 16.
10. Jahngir M.U., Ahmad M.Q., Jahangir M. Lennox-Gastaut Syndrome: In a Nutshell. *Cureus*. 2018; 10 (8): e3134. DOI:10.7759/cureus.3134.
11. Bourgeois B.F., Douglass L.M., Sankar R. Lennox-Gastaut syndrome: a consensus approach to differential diagnosis. *Epilepsia*. 2014 Sep; 55 (4): 4–9. DOI: 10.1111/epi.12567.
12. Dulac O. N'Guyen T the Lennox-Gastaut syndrome. *Epilepsia*. 1993; 34 (7): 7–17.
13. Camfield P.R. Definition and natural history of Lennox-Gastaut syndrome. *Epilepsia*. 2011; 52 (5): 3–9.
14. Asadi-Pooya A.A. Lennox-Gastaut syndrome: a comprehensive review. *Neurol Sci*. 2018 Mar; 39 (3): 403-414. DOI: 10.1007/s10072-017-3188-y.
15. Al-Banji M.H., Zahr D.K., Jan M.M. Lennox-Gastaut syndrome. Management update. *Neurosciences (Riyadh)*. 2015 Jul; 20 (3): 207–12.
16. Asadi-Pooya A.A., Sharifzade M. Lennox-Gastaut syndrome in south Iran: electro-clinical manifestations. *Seizure*. 2012; 21 (10): 760–763.
17. Koutroumanidis M. et al. The role of EEG in the diagnosis and classification of the epilepsy syndromes: a tool for clinical practice by the ILAE Neurophysiology Task Force (Part 2). *Epileptic Disorders*. 2017; 19 (4): 385–437.

Данная интернет-версия статьи была скачана с сайта http://www.epilepsia.su. Не предназначено для использования в коммерческих целях. Информацию о репринтах можно получить в редакции. Тел.: +7 (495) 649-54-95; эл. почта: info@irbis-1.ru.

18. Asadi-Pooya A.A., Dlugos D., Skidmore C., Sperling M.R. Atlas of electroencephalography, 3rd edition. *Epileptic Disord*. 2017; 19 (3): 384.
19. Sagi V., Kim I., Bhatt A.B., Sonmezturk H., Abou-Khalil B.W., Arain A.M. Generalized paroxysmal fast activity in EEG: An unrecognized finding in genetic generalized epilepsy. *Epilepsy Behav*. 2017 Nov; 76: 101-104. DOI: 10.1016/j.yebeh.2017.08.019.
20. ILAE website [Electronic resource] URL: https://www.epilepsydiagnosis.org/syndrome/lgs-eeg.html. Accessed: 20.12.2019.
21. Verrotti A., Striano P., Iapadre G., et al. The pharmacological management of Lennox-Gastaut syndrome and critical literature review. *Seizure*. 2018 Dec; 63: 17-25. DOI: 10.1016/j.seizure.2018.10.016. Epub 2018 Oct 26.
22. Glauser T. et al. Rufinamide for generalized seizures associated with Lennox-Gastaut syndrome. *Neurology*. 2008; 70 (21): 1950–1958.

Сведения об авторе:
Белоусова Елена Дмитриевна – д.м.н., профессор, руководитель отдела психоневрологии и эпилептологии НИКИ педиатрии имени Ю.Е. Вельтищева ФГБОУ ВО «РНИМУ им. Н.Н. Пирогова» Минздрава России. ORCID ID: https://orcid.org/0000-0003-0212-2442. E-mail: edbelous56@gmail.com.

About the author:
Elena D. Belousova – MD, PhD (Med. Sciences), Professor, Head of the Department of Psychoneurology and Epileptology, Pirogov Russian National Research Medical University, Ministry of Healthcare of the Russian Federation. ORCID ID: https://orcid.org/0000-0003-0212-2442. E-mail: edbelous56@gmail.com.

Данная интернет-версия статьи была скачана с сайта http://www.epilepsia.su. Не предназначено для использования в коммерческих целях.
Информацию о репринтах можно получить в редакции. Тел.: +7 (495) 649-54-95; эл. почта: info@irbis-1.ru.