ISSN 2077-8333 (print)
ISSN 2311-4088 (online)

ЭПИЛЕПСИЯ и пароксизмальные состояния

2021 Том 13 №3

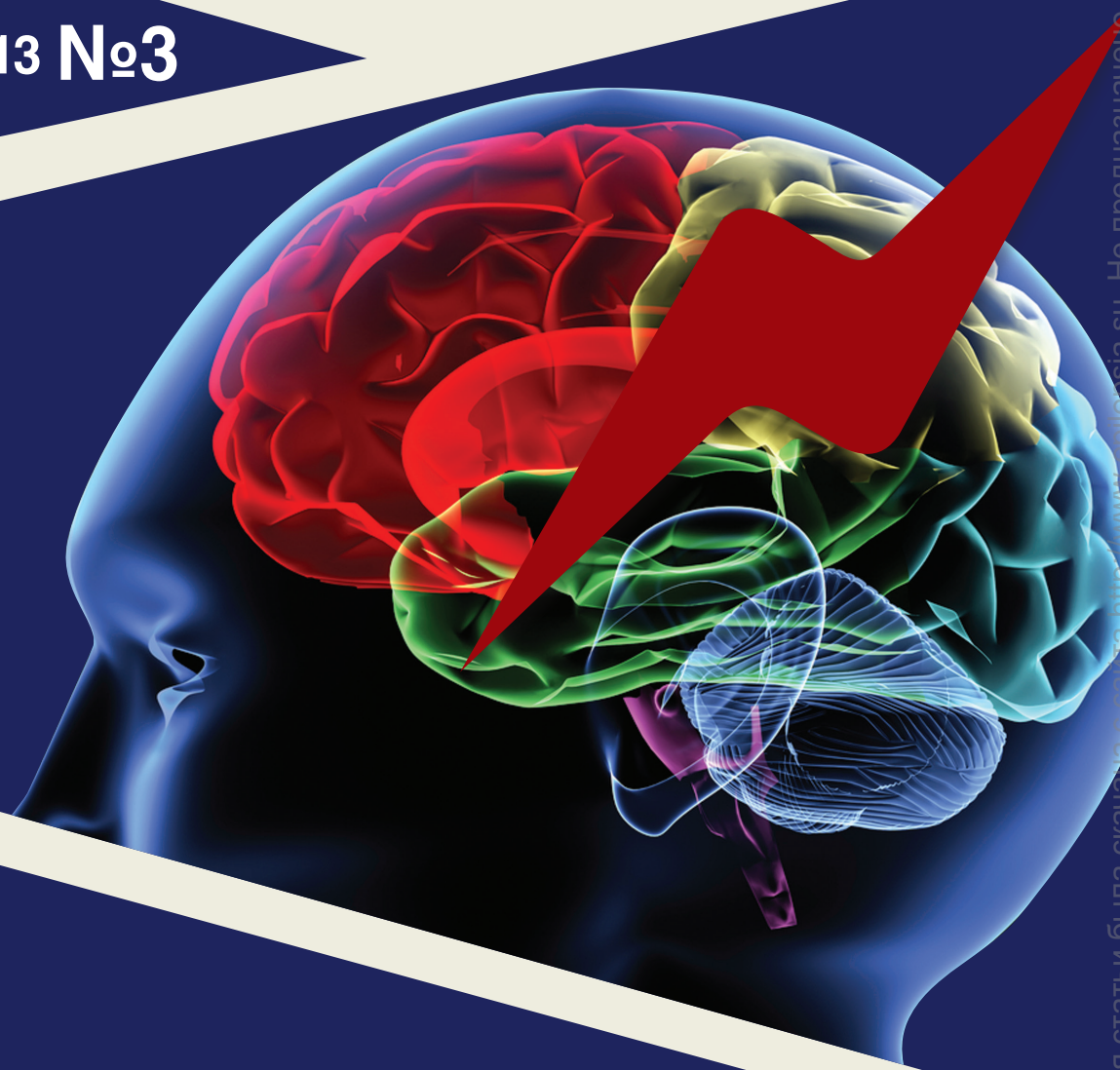

EPILEPSY AND PAROXYSMAL CONDITIONS

2021 Vol. 13 №3

www.epilepsia.su

Данная интернет-версия статьи была скачана с сайта http://www.epilepsia.su. Не предназначено для использования в коммерческих целях.
Информацию о репринтах можно получить в редакции. Тел.: +7 (495) 649-54-95; эл. почта: info@irbis-1.ru.

(cc) BY-NC-SA Check for updates

https://doi.org/10.17749/2077-8333/epi.par.con.2021.092

ISSN 2077-8333 (print)
ISSN 2311-4088 (online)

Нейровизуализационные предикторы структурных эпилепсий в катамнезе COVID-19

Маслов Н.Е.[1], Юрьева Н.В.[2], Хамцова Е.И.[2], Литвинова А.А.[2]

[1] Федеральное государственное бюджетное учреждение «Национальный медицинский исследовательский центр им. В.А. Алмазова» Министерства здравоохранения Российской Федерации (ул. Аккуратова, д. 2, Санкт-Петербург 197341, Россия)

[2] Федеральное государственное бюджетное образовательное учреждение высшего образования «Смоленский государственный медицинский университет» Министерства здравоохранения Российской Федерации (ул. Крупской, д. 28, Смоленск 214019, Россия)

Для контактов: *Маслов Никита Евгеньевич, e-mail: atickinwallsome@gmail.com*

РЕЗЮМЕ

Патология дыхательной системы является наиболее часто встречающимся клиническим расстройством, связанным с COVID-19. Однако имеют место и поражения иммунной, сердечно-сосудистой, мочеполовой, эндокринной систем, желудочно-кишечного тракта. Встречается также множество сообщений о неврологических проявлениях инфекции, которые можно разделить на три группы: проявления со стороны центральной нервной системы (головная боль и головокружение, острое нарушение мозгового кровообращения, энцефалопатия, энцефалит, острый миелит), поражения периферической нервной системы (аносмия, синдром Гийена–Барре), вторичное поражение скелетных мышц. Повреждения вещества головного мозга, развивающиеся при коронавирусной инфекции и детерминирующие некоторые из вышеуказанных проявлений, зачастую обусловливают развитие структурных эпилепсий. В отечественной литературе на сегодняшний день найдены лишь единичные обзорные публикации по теме особенностей нейровизуализации у пациентов с COVID-19.

Цель данного обзора – сбор, анализ и обобщение результатов магнитно-резонансной томографии (МРТ) головного мозга, описанных на настоящий момент в мире у пациентов с COVID-19. Представлены описания наиболее частых заключений, установленных зарубежными исследователями в период с марта 2020 г. по март 2021 г., а также начальные попытки интерпретации патофизиологических механизмов наблюдаемых изменений вещества головного мозга.

КЛЮЧЕВЫЕ СЛОВА

COVID-19, головной мозг, магнитно-резонансная томография, МРТ, нейровизуализация, эпилепсия.

Статья поступила: 14.07.2021 г.; **в доработанном виде:** 15.09.2021 г.; **принята к печати:** 30.09.2021 г.

Конфликт интересов

Авторы заявляют об отсутствии необходимости раскрытия конфликта интересов в отношении данной публикации.

Вклад авторов

Авторы сделали эквивалентный вклад в подготовку публикации.

Для цитирования

Маслов Н.Е., Юрьева Н.В., Хамцова Е.И., Литвинова А.А. Нейровизуализационные предикторы структурных эпилепсий в катамнезе COVID-19. *Эпилепсия и пароксизмальные состояния.* 2021; 13 (3): 274–285. https://doi.org/10.17749/2077-8333/epi.par.con.2021.092

Neuroimaging predictors of structural epilepsy in the COVID-19 catamnesis

Maslov N.E.[1], Yuryeva N.V.[2], Khamtsova E.I.[2], Litvinova A.A.[2]

Данная интернет-версия статьи была скачана с сайта http://www.epilepsia.su. Не предназначено для использования в коммерческих целях. Информацию о репринтах можно получить в редакции. Тел.: +7 (495) 649-54-95; эл. почта: info@irbis-1.ru.

[1] Almazov National Medical Research Center (2 Akkuratov Str., Saint Petersburg 197341, Russia)

[2] Smolensk State Medical University (28 Krupskaya Str., Smolensk 214019, Russia)

Corresponding author: *Nikita E. Maslov, e-mail: atickinwallsome@gmail.com*

SUMMARY

Respiratory system pathology is the most common clinical disorder associated with COVID-19. However, there are also lesions of the immune, cardiovascular, genitourinary, endocrine systems, and digestive tract. In addition, there are numerous reports on infection-related neurological manifestations, which can be divided into 3 groups: central nervous system manifestations (headache and dizziness, stroke, encephalopathy, encephalitis, acute myelitis), lesions of the peripheral nervous system (anosmia, Guillain–Barre syndrome), secondary lesions in the skeletal muscles. Brain damage that occurs during novel coronavirus infection and determines some of the above-mentioned manifestations often account for the development of structural epilepsies. Only a few scarce review articles on neuroimaging features in patients with COVID-19 have been found in Russian research publications.

The objective of the review was to collect, analyze and summarize the results of brain magnetic resonance imaging (MRI), currently accumulated worldwide in patients with COVID-19. We present the most common diagnoses based on brain MRI in patients with COVID-19 established by foreign researchers from March 2020 to March 2021, as well as initial attempts to interpret the pathophysiological mechanisms of the changes observed in the brain substance.

KEYWORDS

COVID-19, brain, magnetic resonance imaging, MRI, neuroimaging, epilepsy.

Received: 14.07.2021; **in the revised form:** 15.09.2021; **accepted:** 30.09.2021

Conflict of interests
The authors declare no conflict of interest regarding this publication.

Authors' contribution
All authors contributed equally to this article.

For citation
Maslov N.E., Yuryeva N.V., Khamtsova E.I., Litvinova A.A. Neuroimaging predictors of structural epilepsy in the COVID-19 catamnesis. *Epilepsia i paroksizmal'nye sostoania / Epilepsy and Paroxysmal Conditions.* 2021; 13 (3): 274–285 (in Russ.). https://doi.org/10.17749/2077-8333/epi.par.con.2021.092

ВВЕДЕНИЕ / INTRODUCTION

Весьма привычно новая коронавирусная инфекция ассоциируется с тяжелым поражением дыхательной системы. Однако в медицинском сообществе не менее актуальной является проблема воздействия вируса SARS-CoV-2 на нервную систему. И если в отечественных исследованиях отмечаются дебютные варианты поражения головного мозга с преобладанием общемозговой симптоматики, то многие зарубежные специалисты говорят о развитии структурных поражений мозга с превалированием очагового дефицита. Интересно, что развитие подобного рода повреждений нервной системы закономерно интегрируется с нарушениями нормальной возбудимости нейронов и развитием вследствие этого структурных эпилепсий.

На сегодняшний день имеются абсолютные патогенетические доказательства гипоксикоишемической и посттравматической структурной аномалии мозга, вызванной COVID-19. В многочисленных исследованиях показано развитие реактивного астроглиоза и активации микроглии в ответ на проникновение инфекции в центральную нервную систему. Установлено, что высвобождение провоспалительных цитокинов (фактор некроза опухоли альфа, интерлейкин-6, интерлейкин-1В), оксида азота, простагландина Е2 и свободных радикалов обусловливает активацию апоптоза и некроза нейронов, в том числе в различных частях гиппокампа. Эти же молекулярные субстраты индуцируют повышение уровня глутамата и уменьшение количества гамма-аминомасляной кислоты (ГАМК) в коре головного мозга и гиппокампе, тем самым играя ключевую роль в эпилептическом патогенезе. Эпилептологами доказано, что высокий уровень глутамата может активировать рецепторы AMPA и NMDA, приводя к гибели нервных клеток, а снижение уровня ГАМК индуцирует развитие гипервозбудимости нейронов [1, 2]. Помимо патогенетических доказательств структурных поражений мозга ряд исследователей выявляет возникновение ишемического и геморрагического повреждения мозга. Например, A. Mahammedi et al. (2020 г.) сообщают о развитии острых ишемических инфарктов головного мозга в группе пациентов с тяжелым течением COVID-19 (18% в бассейнах передней, средней и задней

Данная интернет-версия статьи была скачана с сайта http://www.epilepsia.su. Не предназначено для использования в коммерческих целях. Информацию о репринтах можно получить в редакции. Тел.: +7 (495) 649-54-95; эл. почта: info@irbis-1.ru.

мозговых артерий, 3% по типу кардиоэмболического инсульта). У 6% больных отмечены внутричерепные кровоизлияния, из них в половине случаев в виде субарахноидального [3].

Безусловно, подобного рода поражения мозга не могут не найти своего отражения в клинике. Так, L. Mao et al. (2020 г.) описали случай развития эпилептического припадка у пациента с тяжелым течением COVID-19, не имеющего ранее диагностированной эпилепсии и каких-либо специфических жалоб [4]. Исследование A.A. Asadi-Pooya (2020 г.) также демонстрирует, что дебютом заболевания может быть серия или статус острых симптоматических эпиприступов [5]. Несколько позже этот же автор со своими коллегами в систематическом обзоре (2021 г.) показали возможность развития *de novo* фокальных немоторных приступов с сохранной осознанностью, тонико-клонических генерализованных припадков и эпилептического статуса [6]. На сегодняшний день имеются сведения о пациентах, поступивших в отделение неотложной помощи из-за внезапного начала гемиплегии при полном отсутствии типичных симптомов коронавирусной инфекции (лихорадка, кашель, аносмия, агевзия, диарея). С ними согласуются данные исследований, сообщающих о развитии двигательных и сенсорных дефицитов, атаксии и судорог у больных COVID-19 во время нахождения в стационаре [4, 7, 8].

В настоящее время неврологами, эпилептологами и специалистами по функциональной диагностике активно обсуждается вопрос изменения биоэлектрической активности мозга как отражения структурных поражений нервной системы, обусловленных перенесенной коронавирусной инфекцией. Одним из основных методов, позволяющих наиболее полно оценить эпилептическую нейрональную дисфункцию, является клиническая электроэнцефалография (ЭЭГ) [9]. В 2020 г. T. Kubota et al. выполнили метаанализ 12 клинических исследований по оценке результатов ЭЭГ у 308 пациентов, перенесших COVID-19, и выявили следующие изменения электрической активности мозга: у 20,3% больных была зарегистрирована эпилептиформная активность, при этом 22,4% из них не имели судорожных приступов в анамнезе. У 2,05% пациентов отмечались эпилептические приступы, а у 0,8% был зарегистрирован эпилептический статус [10]. В систематическом обзоре K.T. Roberto et al. (2020 г.) представлены результаты ЭЭГ 177 пациентов с COVID-19, из которых только 8 (4,5%) имели отягощенный по эпилепсии анамнез. На ЭЭГ были обнаружены изменения следующего характера: 63,8% – диффузное замедление, 7,9% – региональное замедление, 19,2% – эпилептиформная активность, 4,5% – эпистатус, в том числе в 5 случаях – бессудорожный [11]. Интересно, что и P. Rodrigo-Armenteros et al. (2020 г.) описывают случай развития бессудорожного эпилептического статуса на 8-й день госпитализации у пациента без эпилепсии в анамнезе [12].

Таким образом, не возникает никаких сомнений, что в случае новой коронавирусной инфекции мы имеем дело со структурным повреждением головного мозга. При этом актуальными являются вопросы частоты и тяжести возникновения структурной аномалии мозга, выявления первичных и вторичных механизмов травм, а также характера и продолжительности неврологических дефицитов у пациентов с COVID-19. Принимая во внимание многочисленные данные о поражении вирусом SARS-CoV-2 головного мозга и наблюдая конкретные, типизированные варианты его структурных изменений, мы закономерно ожидаем увеличения числа структурных эпилепсий в ближайшем будущем. Для неврологов, эпилептологов, реабилитологов и специалистов по функциональной диагностике бесспорно значимым является определение круга лиц, структурные изменения мозга которых могут в будущем обусловить развитие эпилепсии. Не менее важен и правильный подбор терапии для данной группы пациентов как в условиях стационара, так и при выписке.

Отсюда вытекает острая необходимость своевременного и точного выявления субстратного повреждения центральной нервной системы. Разумеется, давно известны и лабораторные маркеры мозговой травмы, которые были обнаружены в том числе и у пациентов с COVID-19, – глиальный фибриллярный кислый белок (GFAP), нейтрофильный легкий полипептид (NfL), убиквитин С-терминальной гидролазы L1 (UCH-L1) [13]. Однако их определение не может выполняться рутинно во всех стационарах и госпиталях ввиду отсутствия соответствующего оборудования. Очевидно, что наиболее доступным, быстрым и надежным методом выявления структурных повреждений мозга является нейровизуализация [14, 15]. Обнаружение изменений различных структур мозга (гиппокампа, таламуса, паллидарной системы, коры лобной, височной и теменной извилин), оперативное распознавание нейровизуализационных маркеров патологии церебральных сосудов и ишемического поражения мозга имеют основополагающее значение для своевременного выявления возможных предикторов структурных эпилепсий.

Цель – сбор, анализ и обобщение результатов магнитно-резонансной томографии (МРТ) головного мозга, описанных на настоящий момент в мире у пациентов с COVID-19.

МАТЕРИАЛ И МЕТОДЫ / MATERIAL AND METHODS

Нами был осуществлен поиск в русскоязычных (eLibrary, Cyberleninka) и англоязычных (PubMed/MEDLINE, ClinicalKey) базах данных научной литературы с использованием ключевых слов и словосочетаний на русском и английском языках: «головной мозг», «МРТ», «нейровизуализация», «эпилепсия», "COVID-19", "brain", "MRI", "neurovisualization", "epilepsy". Глубина поиска составила 1 год (2020–2021 гг.). Анализировались полнотекстовые публикации на русском и английском языках, включая оригинальные исследования, обзоры, клинические случаи, однако поиск источников на рус-

Данная интернет-версия статьи была скачана с сайта http://www.epilepsia.su. Не предназначено для использования в коммерческих целях. Информацию о репринтах можно получить в редакции. Тел.: +7 (495) 649-54-95; эл. почта: info@irbis-1.ru.

ском языке не дал результатов за исключением разрозненных единичных публикаций [16]. Несмотря на то что нами использовались популярные базы данных и поисковые термины, нельзя исключать, что некоторые публикации могли быть пропущены.

РЕЗУЛЬТАТЫ И ОБСУЖДЕНИЕ / RESULTS AND DISCUSSION

До появления ретроспективного обсервационного исследования S. Kremer et al. [17] исследования больших групп пациентов с подтвержденными аномалиями данных МРТ головного мозга (за исключением ишемических инсультов), связанными с COVID-19, не проводились и основные патофизиологические механизмы оставались неизвестными. Цель указанной работы состояла в описании результатов нейровизуализации (за исключением ишемических инсультов) у пациентов с тяжелой формой COVID-19 и анализе их клинико-биологического профиля.

В исследование были включены больные с подтвержденным диагнозом COVID-19 и неврологическими проявлениями, прошедшие МРТ головного мозга в период с 23 марта по 27 апреля 2020 г., из 16 французских центров, включая 11 университетских больниц и 5 больниц общего профиля. Критериями отбора были: 1) подтвержденный диагноз COVID-19 на основании эпидемиологического анамнеза или клинической симптоматики, обнаружение SARS-CoV-2 с помощью метода полимеразной цепной реакции с обратной транскрипцией; 2) тяжелая форма COVID-19 как показание к неотложной госпитализации и кислородной терапии; 3) неврологические проявления; 4) отклонения от нормальной картины МРТ головного мозга. Критерии исключения: 1) отсутствие или неубедительные данные нейровизуализации у пациентов (недостаточное количество последовательностей, многочисленные артефакты); 2) данные за ишемический инсульт, тромбоз вен головного мозга или хронические поражения, не связанные с текущим событием, полученные при МРТ головного мозга. Исследования проводились на томографах с напряженностью магнитного поля 1,5 и 3 Тл. Многоцентровый характер исследования не позволил стандартизировать последовательности. Наиболее часто выполнялись следующие: 3D T1-ВИ SE с контрастным усилением и без него, диффузионно-взвешенная МРТ (DWI), T2 GRE, а также 2D или 3D FLAIR после введения контраста на основе гадолиния. Результаты МРТ головного мозга были разделены на восемь групп:

1) односторонний и/или диффузный гиперинтенсивный сигнал в медиальной височной доле в FLAIR-режиме – 16 (43%) случаев (**рис. 1**);

2) диффузный овоидный гиперинтенсивный сигнал в центральной части валика мозолистого тела – 2 (5%);

3) несливающиеся мультифокальные гиперинтенсивные, а также диффузные, с переменным усилением участки белого вещества на FLAIR, ассоциированные с геморрагическими поражениями, – 11 (30%) (**рис. 2**);

4) обширные и изолированные микрокровоизлияния в белое вещество – 9 (24%) (**рис. 3**);

5) несливающиеся мультифокальные гиперинтенсивные, а также диффузные с переменным усилением участки белого вещества на FLAIR – 2 (5%) (**рис. 4**);

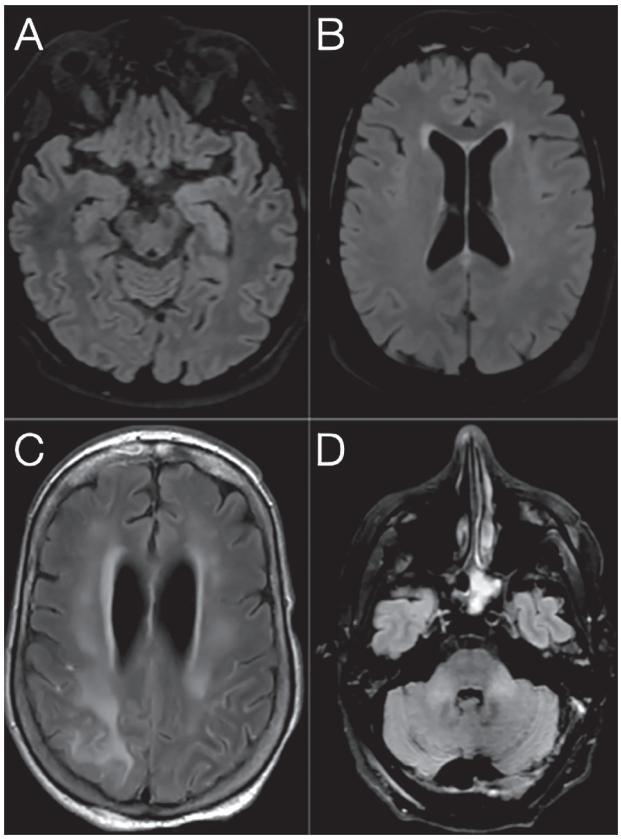

Рисунок 1. FLAIR (аксиальная проекция) у четырех пациентов с COVID-19 [17]:
a – 58-летний мужчина с нарушением сознания: гиперинтенсивность в левой медиальной височной доле; b – мужчина 66 лет с нарушением сознания: овоидный гиперинтенсивный участок, расположенный в центре валика мозолистого тела; c – 71-летняя женщина с патологическим бодрствованием после седации: обширная и сливная супратенториальная гиперинтенсивность белого вещества, связь с лептоменингеальным усилением; d – 61-летний мужчина со спутанностью сознания: гиперинтенсивные поражения обеих средних ножек мозжечка

Figure 1. Axial FLAIR in four COVID-19 patients [17]:
a – 58-year old man with impaired consciousness: hyperintensities located in the left medial temporal lobe; b – 66-year old man with impaired consciousness: ovoid hyperintense lesion located in the central part of the splenium of the corpus callosum; c – 71-year old woman with pathological wakefulness after sedation: extensive and confluent supratentorial white matter hyperintensities, association with leptomeningeal enhancement; d – 61-year old man with confusion: hyperintense lesions involving both middle cerebellar peduncles

Данная интернет-версия статьи была скачана с сайта http://www.epilepsia.su. Не предназначено для использования в коммерческих целях. Информацию о репринтах можно получить в редакции. Тел.: +7 (495) 649-54-95; эл. почта: info@irbis-1.ru.

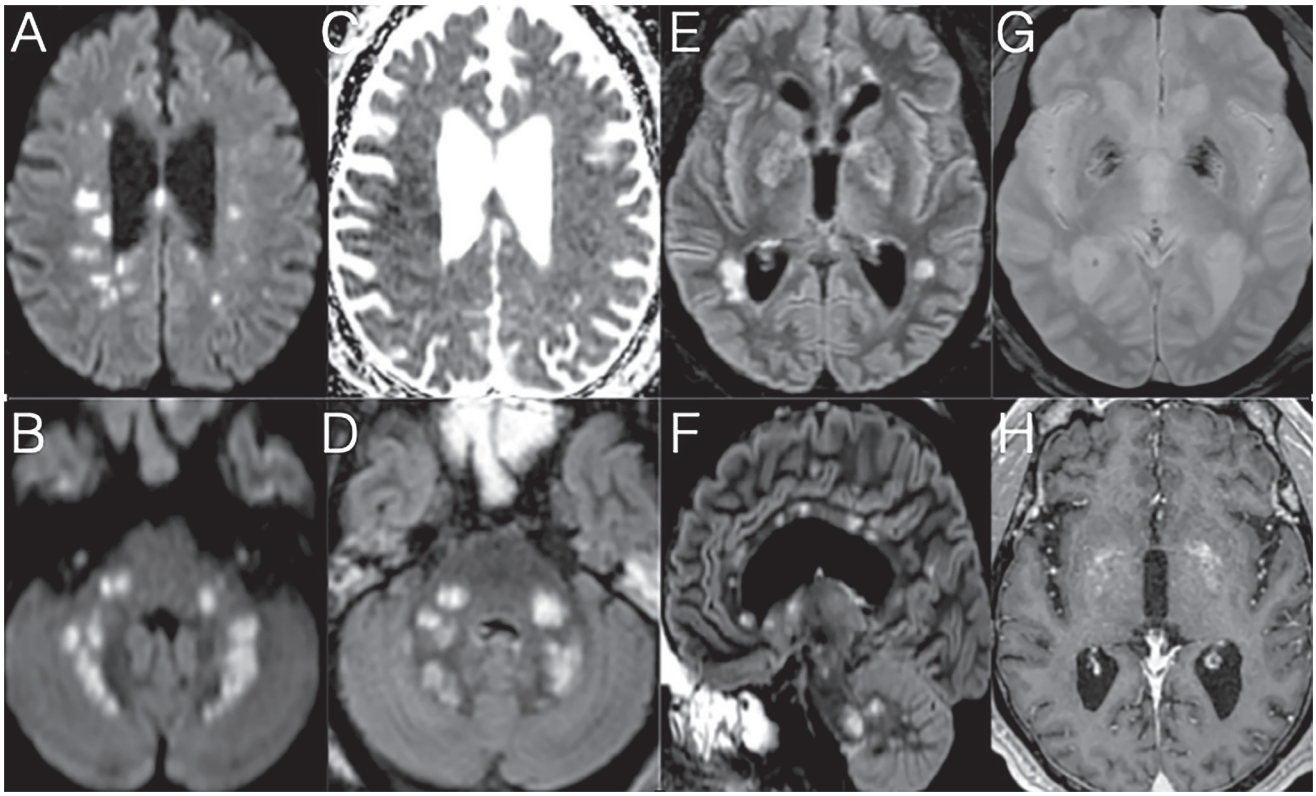

Рисунок 2. Мужчина 65 лет с патологическим бодрствованием после седации [17]. Несливающиеся мультифокальные гиперинтенсивные, а также диффузные с переменным усилением участки белого вещества на FLAIR, ассоциированные с геморрагическими поражениями. Аксиальные диффузионно-взвешенные изображения (a, b), ИКД-карта (c), аксиальные изображения в режиме FLAIR (d, e), саггитальное изображение в режиме FLAIR (f), аксиальное изображение в режиме SWI (g) и постконтрастное T1-взвешенное изображение (h). Множественные узловые гиперинтенсивные поражения, локализованные в белом веществе, включая мозолистое тело (f). Некоторые из них связаны со снижением сигнала на ИКД-карте, соответствующим цитотоксическому отеку (c). Другие поражения расположены рядом с чечевицеобразным ядром (e, g, h), с геморрагическими изменениями (g) и усилением после введения контраста.
ИКД – измеряемый коэффициент диффузии

Figure 2. 65-year-old man with pathological wakefulness after sedation [17]. Non-confluent multifocal white matter hyperintense lesions on FLAIR and diffusion, with variable enhancement, and hemorrhagic lesions. Axial diffusion (a, b), ADC map (c), axial FLAIR (d, e), sagittal FLAIR (f), axial SWI (g), and postcontrast T1 weighted (h) images. Multiple nodular hyperintense diffusion and FLAIR lesions localized in the white matter including the corpus callosum (f). Some of them are associated with reduced ADC corresponding to cytotoxic edema (c). Other lesions are located next to the lenticular nucleus (e, g, h), with hemorrhagic changes (g), and enhancement after contrast administration.
ADC – apparent diffusion coefficient

6) обширные и сливные супратенториальные участки гиперинтенсивного сигнала от белого вещества на FLAIR – 4 (11%);

7) острая некротизирующая энцефалопатия при симметричных таламических поражениях (отек, петехиальные кровоизлияния и некроз) с различной степенью поражения ствола мозга, внутренней капсулы, скорлупы, церебрального и мозжечкового белого вещества – 2 (5%) (**рис. 5**);

8) гиперинтенсивные сигналы на FLAIR, затрагивающие обе средние ножки мозжечка – 2 (5%).

У пациентов могло быть более одного паттерна. Таким образом, 76% больных демонстрировали один паттерн, 19% – два и, наконец, у 5% обследованных выявлялось три паттерна. Среди выделенных восьми групп три основных нейрорадиологических паттерна чаще других регистрировались у обследованных с тяжелой формой COVID-19: односторонний и/или диффузный гиперинтенсивный сигнал в медиальной височной доле в FLAIR-режиме; несливающиеся мультифокальные гиперинтенсивные, а также диффузные, с переменным усилением участки белого вещества на FLAIR, ассоциированные с геморрагическими поражениями; обширные и изолированные микрокровоизлияния в белое вещество. Частое выявление кровоизлияний имеет существенное клиниче-

Данная интернет-версия статьи была скачана с сайта http://www.epilepsia.su. Не предназначено для использования в коммерческих целях. Информацию о репринтах можно получить в редакции. Тел.: +7 (495) 649-54-95; эл. почта: info@irbis-1.ru.

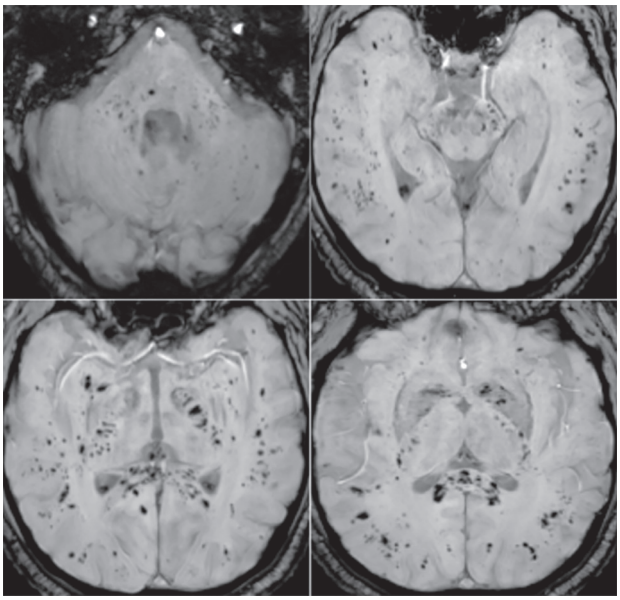

Рисунок 3. Мужчина 57 лет с патологическим бодрствованием после седации [17]. Обширные и изолированные микрокровоизлияния в белое вещество. Аксиальные изображения в режиме SWI (a–d): множественные микрокровоизлияния, поражающие в основном подкорковое белое вещество, мозолистое тело, внутреннюю капсулу и ножки мозжечка

Figure 3. 57-year-old man with pathological wakefulness after sedation [17]. Extensive and isolated white matter microhemorrhages. Axial SWI (a–d): multiple microhemorrhages mainly affecting the subcortical white matter, corpus callosum, internal capsule, and cerebellar peduncles

ское значение, поскольку прослеживалась связь с ухудшением респираторного, неврологического и биологического статуса пациента. Тем не менее основной механизм повреждения головного мозга оставался неясным и прямая его зависимость от SARS-CoV-2 не установлена, поскольку среди всех пациентов только у одного в спинномозговой жидкости (СМЖ) была обнаружена РНК SARS-CoV-2 [17].

О выявлении одностороннего и/или диффузного гиперинтенсивного сигнала в медиальной височной доле в FLAIR-режиме ранее сообщалось только в случае с одним пациентом с COVID-19 [18]. Аналогичные визуализационные изменения нередко наблюдаются при инфекционном энцефалите (особенно ассоциированном с вирусом простого герпеса, вирусом герпеса человека 6-го типа, вирусом Эпштейна–Барра) или в сочетании с лимбическим аутоиммунным энцефалитом [19].

Несливающиеся мультифокальные гиперинтенсивные очаги, а также диффузные, с переменным усилением участки белого вещества на FLAIR, ассоциированные с геморрагическими поражениями, ранее редко наблюдались у пациентов с COVID-19 [20]. Описанная визуализационная картина близка к той, которую можно наблюдать на МРТ головного мозга в случае воспалительного демиелинизирующего заболевания, такого как острый диссеминированный энцефаломиелит (англ. acute disseminated encephalomyelitis, ADEM) или острый геморрагический лейкоэнцефалит Херста. Однако эти диагнозы не могут быть установлены исключительно на основе данных МРТ-исследования, необходимы соответствующие результаты анализов СМЖ или клинические проявления [21, 22].

Выявлено несколько предполагаемых механизмов, лежащих в основе неврологических последствий новой коронавирусной инфекции, среди которых, в частности, параинфекционные иммунные процессы [23]. Их роль подтверждается недавним исследованием с описанными ADEM-подобными поражениями в подкорковом белом веществе у пациента с тяжелой формой COVID-19 [24].

Обширные изолированные микрокровоизлияния в белое вещество к июню 2020 г. обнаружены у 7 тяжелобольных с COVID-19 [25], а также в вышеупомянутом исследовании [24]. Помимо этого подобная картина была недавно описана у 1 пациента с синдромом диссеминированного внутрисосудистого свертывания (ДВС) [26]. Однако согласно критериям, одобренным Международным обществом специалистов по тромбозу и гемостазу [27], в данной когорте отсутствовали случаи синдрома ДВС. Его точная патофизиология остается неопределенной и требует дальнейших исследований. A. Radmanesh et al. [25] высказывают предположение о роли гипоксии или васкулита мелких сосудов.

У небольшого числа больных наблюдались обширные и сливные супратенториальные участки гиперинтенсивного сигнала от белого вещества на FLAIR, как ранее описано S.G. Kandemirli et al. [28] и A. Radmanesh et al. [25]. Точная патофизиология данного паттерна остается неясной: имеются сведения о роли вирусного энцефалита (не подтвержденного анализом СМЖ) или постинфекционных демиелинизирующих заболеваний, как упоминалось ранее. Поскольку большинство участников этого исследования поступали в отделения интенсивной терапии по поводу острого респираторного дистресс-синдрома, можно принять во внимание обобщенные предположения, такие как отсроченная постгипоксическая лейкоэнцефалопатия [27], метаболическая или токсическая энцефалопатия и синдром задней обратимой лейкоэнцефалопатии (СЗОЛ).

Последняя гипотеза согласуется с результатами недавно опубликованного мультиинституционального исследования, описывающего негеморрагические и геморрагические проявления СЗОЛ у пациентов с COVID-19 [29]. Оно имеет несколько ограничений, в основном из-за ретроспективного дизайна. Главное заключается в том, что у ряда больных отсутствовали определенные лабораторные данные, в частности иммунологические тесты. Более того, результаты лечения не во всех случаях были известны на момент настоящего обзора. Поэтому уровень смертности в этой груп-

Данная интернет-версия статьи была скачана с сайта http://www.epilepsia.su. Не предназначено для использования в коммерческих целях. Информацию о репринтах можно получить в редакции. Тел.: +7 (495) 649-54-95; эл. почта: info@irbis-1.ru.

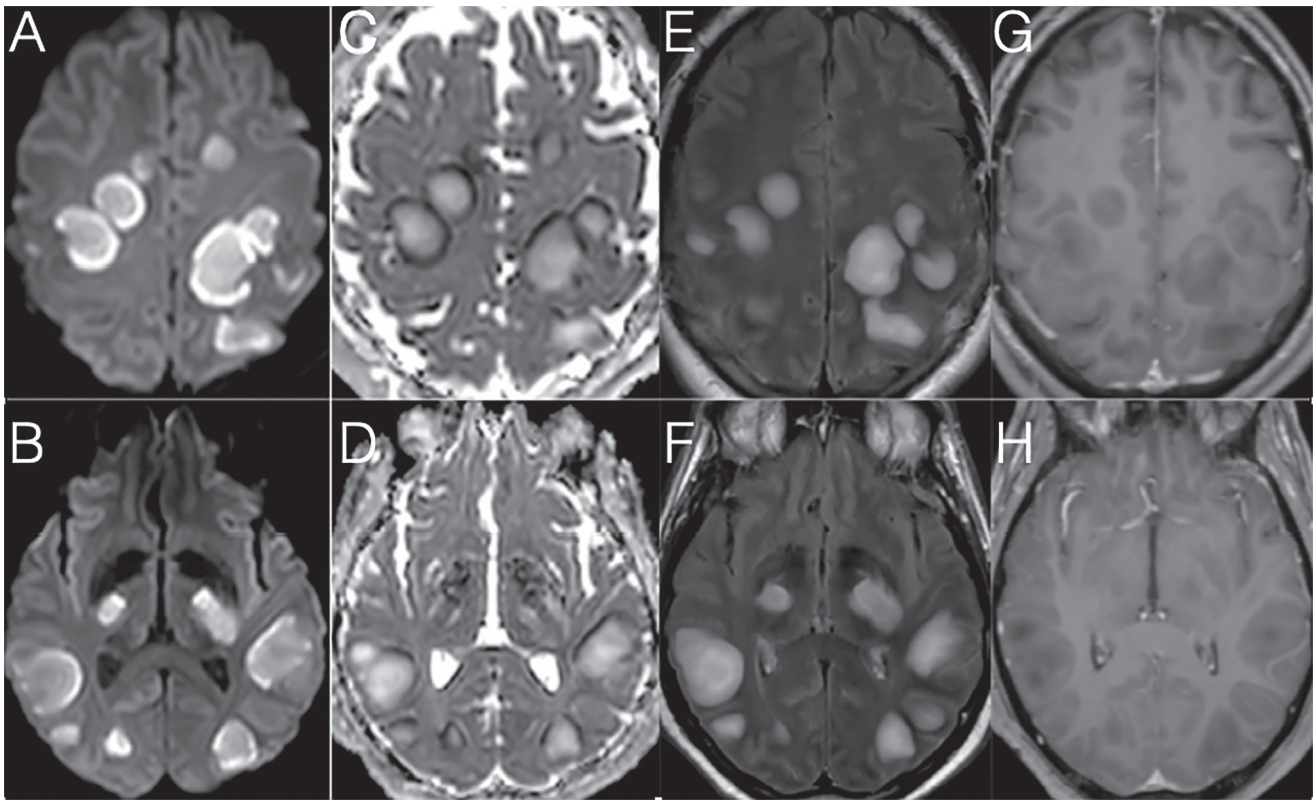

Рисунок 4. Мужчина 54 лет с патологическим бодрствованием после седации [17]. Несливающиеся мультифокальные гиперинтенсивные, а также диффузные с переменным усилением участки белого вещества на FLAIR. Аксиальные диффузионно-взвешенные изображения (a, b), ИКД-карты (c, d), аксиальные постконтрастные изображения в режиме FLAIR (e, f) и постконтрастные T1-взвешенные изображения (g, h). Множественные узловые гиперинтенсивные повреждения подкорковых структур и кортикоспинального тракта в режимах DWI и FLAIR с очень мягким масс-эффектом. Очаги поражения характеризуются повышением ИКД, соответствующего вазогенному отеку, и периферическим кольцом пониженного ИКД, ассоциирующегося с цитотоксическим отеком (c, d). После введения контраста обнаруживаются небольшие участки очень слабого усиления (g, h).
ИКД – измеряемый коэффициент диффузии

Figure 4. 54-year-old man with pathological wakefulness after sedation [17]. Non-confluent multifocal white matter hyperintense lesions on FLAIR and diffusion, with variable enhancement. Axial diffusion (a, b), ADC map (c, d), axial postcontrast FLAIR (e, f), and postcontrast T1 weighted (g, h) images. Multiple nodular hyperintense diffusion and FLAIR subcortical and corticospinal tracts lesions, with very mild mass effect on adjacent structures. The lesions represent a center with elevated ADC corresponding to vasogenic edema and a peripheral ring of reduced ADC corresponding to cytotoxic edema (c, d). After contrast administration, small areas of very mild enhancement are detected (g, h).
ADC – apparent diffusion coefficient

пе больных, вероятно, недооценен. Авторы сообщают о ряде пациентов с COVID-19 с патологическими изменениями головного мозга по данным МРТ (за исключением случаев ишемических инсультов). Удалось выделить три основных нейрорадиологических паттерна. Наличие кровотечения было связано с худшим клиническим статусом. РНК SARS-CoV-2 была обнаружена в СМЖ только единожды. Основные механизмы поражения мозга при коронавирусной инфекции оставались неясными. Чтобы оценить прогноз этих пациентов, необходимо провести дальнейшую визуализацию и неврологическое наблюдение [29].

В обзор E. Gulko et al. [30] отобраны статьи, опубликованные на английском языке до 1 июня 2020 г. и описывающие нейровизуализационные находки при МРТ головного мозга у пациентов с COVID-19. Не включались работы педиатрической направленности, а также материалы, в которых упоминается МРТ головного мозга в случае COVID-19, но не обсуждаются результаты визуализации. В анализ вошли 22 статьи из 7 стран (большая часть – США): 5 исследований, 6 клинических случаев и 11 историй болезни, включающие МРТ головного мозга у 126 пациентов. Не все описанные диагнозы авторы подкрепляли специфическими визуализационными находками (например, ишемический инсульт). Были выявлены следующие поражения головного мозга: острый или подострый инфаркт – 32, лейкоэнцефалопатия – 17, нарушение нормального

Данная интернет-версия статьи была скачана с сайта http://www.epilepsia.su. Не предназначено для использования в коммерческих целях. Информацию о репринтах можно получить в редакции. Тел.: +7 (495) 649-54-95; эл. почта: info@irbis-1.ru.

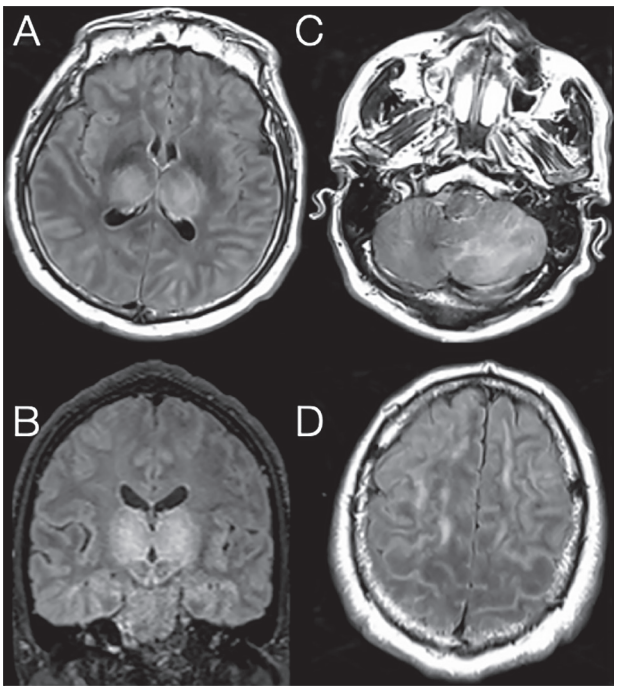

Рисунок 5. 51-летний мужчина с нарушениями сознания [17]. Острая некротизирующая энцефалопатия. FLAIR: аксиальные (a, c, d) и корональный (b) срезы – двусторонняя гиперинтенсивность в обоих таламусах (a, b), связанная с вовлечением мозжечкового (c) и церебрального (d) белого вещества

Figure 5. 51-year-old man with impaired consciousness [17]. Acute necrotizing encephalopathy. Axial FLAIR (a, c, d), and coronal FLAIR (b): bilateral FLAIR hyperintensity in both thalami (a, b), associated with involvement of the cerebellar (c), and cerebral (d) white matter

сигнала от мозговой ткани в субкортикальных и глубоких отделах белого вещества – 3, диффузное нарушение сигнала – 10, обширные аномалии сигнала от белого вещества лобной и теменной долей – 1, зоны субкортикального распространения измененного сигнала с переходом на мозолистое тело – 1, сливающиеся области ограниченной диффузии в подкорковом и глубоком белом веществе – 1, нарушение кортикального сигнала на FLAIR – 15, микрогеморрагии (характеризуются различной локализацией: кортикальные, юкстакортикальные, в области мозолистого тела или вдоль мелких кортикальных вен) – 14, лептоменингит (контрастное усиление оболочек вдоль свода черепа с распространением в корковые борозды) – 14, СЗОЛ (обширные симметричные участки вазогенного отека на аксиальных изображениях, полученных в режиме FLAIR, участки цитотоксического отека на изображениях в режиме DWI с фактором взвешенности b=1000) – 4, демиелинизирующие поражения или обострение рассеянного склероза – 3, тромбоз твердой мозговой оболочки – 2, нарушение сигнала и/или увеличение обонятельных луковиц – 2, острая геморрагическая некротизирующая энцефалопатия – 1, ромбэнцефалит (гиперинтенсивность на Т2 в области правой нижней ножки мозжечка, распространяющаяся в верхние отделы спинного мозга) – 1, синдром Миллера–Фишера, Гийена–Барре (усиление сигнала от черепных нервов) – 1, гипоксически-ишемическая энцефалопатия – 1, нормальные результаты МРТ головного мозга – 19 [30].

С целью предоставления большего количества научных данных и сопоставлений в доступной на сегодня литературе, сообщающей о различных результатах нейровизуализации у пациентов с COVID-19, и повышения диагностической уверенности врачей лучевой диагностики был осуществлен систематический обзор по методике PRISMA с обобщением данных 22 оригинальных статей с участием в общей сложности 2125 взрослых больных COVID-19, содержащий информацию о результатах визуализации мозга в период с 1 января по 14 октября 2020 г. [31]. Наиболее часто выявляемой патологией (24%) явились острые и подострые инфаркты головного мозга (95% ДИ 16,1–31,8), на втором месте (6,9%) – церебральные микрокровоизлияния (95% ДИ 4,9–8,9), далее идут острые спонтанные внутримозговые кровоизлияния (5,4%, 95% ДИ 3,1–7,6) и энцефалит/энцефалопатия (3,3%, 95% ДИ 1,9–4,7).

Авторы недавнего систематического обзора осуществили всесторонний анализ различных неврологических проявлений, связанных с COVID-19, с акцентом на клинические симптомы [32]. Было обнаружено, что наиболее часто встречаются расстройства обоняния и вкуса, а также головные боли, что указывает на поражение центральной нервной системы. Разница между этой работой и исследованием Y. Choi et al. [31] заключается в том, что последнее состояло из множества отчетов или серий случаев без результатов нейровизуализации, при этом метааналитическая оценка была недоступна. В исследовании же G. Nepal et al. [32] была сделана попытка сосредоточиться на конкретных результатах нейровизуализации, связанных с COVID-19, включая метааналитические результаты.

Что касается возможного патогенеза, лежащего в основе различных результатов нейровизуализации, тяжелая коагулопатия, часто присутствующая у пациентов с COVID-19, может быть причиной относительно частой встречаемости диффузных мозговых микрокровоизлияний как более легкой формы острого спонтанного внутримозгового кровоизлияния [33]. Однако исследование A. Radmanesh et al. показало, что среди 7 пациентов с коронавирусом в критическом состоянии с церебральными микрокровоизлияниями ни у одного не выявлен ДВС-синдром [34]. Было сделано предположение, что церебральные микрокровоизлияния могут стать поздним осложнением критической стадии COVID-19, связанной с гипоксемией или формой васкулита мелких сосудов. Следовательно, основной механизм развития церебральных микрокровоизлияний еще предстоит выяснить.

Пациенты с энцефалитом и энцефалопатией были объединены в одну группу, поскольку их данные ней-

Данная интернет-версия статьи была скачана с сайта http://www.epilepsia.su. Не предназначено для использования в коммерческих целях. Информацию о репринтах можно получить в редакции. Тел.: +7 (495) 649-54-95; эл. почта: info@irbis-1.ru.

ровизуализации часто являлись неспецифическими, включая контрастное усиление оболочек вдоль свода черепа с распространением в корковые борозды, характеризующее лептоменингит [17], острую геморрагическую некротизирующую энцефалопатию, диффузную лейкоэнцефалопатию [34] и возрастное усиление интенсивности сигнала от белого вещества [12], острый диссеминированный энцефаломиелит и синдром задней обратимой лейкоэнцефалопатии [35–37]. Эти проявления предполагают, что SARS-CoV-2 вызывает острое поражение головного мозга по не вполне объяснимым механизмам. В то же время в недавнем обзоре Z. Li et al. предложили различные возможные пути проникновения SARS-CoV-2 в центральную нервную систему, включающие сосудистое русло, периферические нервы, лимфатические пути, а также с током СМЖ [38]. Однако конкретная связь между путями инвазии и результатами нейровизуализации не может быть установлена в условиях отсутствия убедительных доказательств.

Примечательно, что исследования продемонстрировали существенную неоднородность и предвзятость публикации[1]. Это указывает на то, что интерпретацию следует проводить с осторожностью. В основе варьирующих результатов нейровизуализации пациентов с COVID-19 лежит широкий спектр сложных взаимосвязанных механизмов, что затрудняет выявление источников неоднородностей.

Важно отметить, что обилие патологических результатов нейровизуализации в настоящем обзоре не следует интерполировать на общую популяцию пациентов с COVID-19. Отобранные для данного анализа исследования включали в основном пациентов с тяжелыми неврологическими проявлениями, госпитализированных в отделение интенсивной терапии или находящихся на искусственной вентиляции легких. Кроме того, средний возраст больных во всех исследованиях составлял более 58 лет, т.е. они принадлежали к старшим, более уязвимым возрастным группам [39]. Следовательно, у данных пациентов с большей вероятностью могли быть выявлены аномальные результаты нейровизуализации.

Ограничения исследования / Study limitations

Необходимо обозначить ряд ограничений, возникших в ходе данного исследования. Во-первых, срок поиска литературы ограничивался несколькими месяцами, однако из-за постоянно растущей озабоченности по поводу распространения COVID-19 во всем мире необходимо более быстрое сопоставление имеющихся данных с целью интерпретации различных результатов нейровизуализации, связанных с новой коронавирусной инфекцией. Во-вторых, в большинстве отобранных работ такие переменные, как, например, сопутствующие заболевания, не были статистически скорректированы с учетом результатов нейровизуализации и не было контрольных групп. В-третих, учитывая стремительность распространения пандемии, тщательный анализ медицинских карт пациентов был весьма затруднителен. Таким образом, причинно-следственная связь между инфекцией SARS-CoV-2 и отклонениями в результатах нейровизуализации полностью не установлена. Отклонения могут быть связаны с такими факторами, как искусственная вентиляция легких, режим приема нескольких лекарственных препаратов при респираторном дистресс-синдроме с гипоксией. Наконец, почти все диагнозы энцефалита и энцефалопатии не были точными без серологического подтверждения. Эти ограничения в дальнейшем требуют проведения проспективного исследования с поправкой на сопутствующие заболевания и прочие вышеуказанные факторы для более подробного анализа с целью установления более убедительной связи между COVID-19 и результатами нейровизуализации.

ЗАКЛЮЧЕНИЕ / CONCLUSION

Таким образом, представленный обзор литературы содержит описание наиболее частых заключений, устанавливаемых при МРТ головного мозга у пациентов с COVID-19, а также демонстрирует значительную частоту отклонений от нормальных результатов нейровизуализации, связанных с COVID-19, что, несмотря на некоторую противоречивость и неоднозначность выводов исследователей, все же в определенной степени может помочь повысить осведомленность врачей лучевой диагностики во всем мире о широком спектре данных нейровизуализации, связанных с новой коронавирусной инфекцией. На эти изменения следует обратить пристальное внимание как на возможные предикторы развития структурных эпилепсий в дальнейшем. В случае возникновения такой формы эпилепсии необходимо выяснить, переболел ли пациент коронавирусной инфекцией, в какой форме протекало заболевание, и выполнялась ли нейровизуализация, проведя тщательный анализ последней. Поскольку данные результаты являются предварительными, по мере публикации большего количества статей потребуется формализованный систематический обзор.

[1] Публикационная предвзятость – это тип предвзятости, который встречается в опубликованных академических исследованиях. Это происходит, когда результат эксперимента или исследования влияет на решение о публикации или ином распространении. Исследования со значительными результатами могут соответствовать тем же стандартам, что и исследования с нулевым результатом, в отношении качества выполнения и дизайна. Однако вероятность публикации статистически значимых результатов в три раза выше, чем у статей с нулевыми результатами. Следствием этого является чрезмерная мотивация исследователей к манипулированию своей практикой с целью получения статистически значимого результата). Это лишний раз объясняет значительную частоту выявления патологии при нейровизуализации у пациентов с COVID-19.

Данная интернет-версия статьи была скачана с сайта http://www.epilepsia.su. Не предназначено для использования в коммерческих целях. Информацию о репринтах можно получить в редакции. Тел.: +7 (495) 649-54-95; эл. почта: info@irbis-1.ru.

ЛИТЕРАТУРА:

1. Nikbakht F., Mohammadkhanizadeh A., Mohammadi E. How does the COVID-19 cause seizure and epilepsy in patients? The potential mechanisms. *Mult Scler Relat Disord*. 2020; 46: 102535. https://doi.org/10.1016/j.msard.2020.102535.
2. Vezzani A., Fujinami R.S., White H.S., et al. Infections, inflammation and epilepsy. *Acta Neuropathol*. 2016; 131 (2): 211–34. https://doi.org/10.1007/s00401-015-1481-5.
3. Mahammedi A., Saba L., Vagal A., et al. Imaging of neurologic disease in hospitalized patients with COVID-19: an Italian multicenter retrospective observational study. *Radiology*. 2020; 297 (2): E270–3. https://doi.org/10.1148/radiol.2020201933.
4. Mao L., Jin H., Wang M., et al. Neurologic manifestations of hospitalized patients with coronavirus disease 2019 in Wuhan, China. *JAMA Neurol*. 2020; 77 (6): 683–90. https://doi.org/10.1001/jamaneurol.2020.1127.
5. Asadi-Pooya A.A. Seizures associated with coronavirus infections. *Seizure*. 2020; 79: 49–52. https://doi.org/10.1016/j.seizure.2020.05.005.
6. Asadi-Pooya A.A., Simani L., Shahisavandi M., Barzegar Z. COVID-19, de novo seizures, and epilepsy: a systematic review. *Neurol Sci*. 2021; 42 (2): 415–31. https://doi.org/10.1007/s10072-020-04932-2.
7. Liotta E.M., Batra A., Clark J.R., et al. Frequent neurologic manifestations and encephalopathy-associated morbidity in COVID-19 patients. *Ann Clin Transl Neurol*. 2020; 7 (11): 2221–30. https://doi.org/10.1002/acn3.51210.
8. Radmanesh A., Raz E., Zan E., et al. Brain imaging use and findings in COVID-19: a single academic center experience in the epicenter of disease in the United States. *AJNR Am J Neuroradiol*. 2020; 41 (7): 1179–83. https://doi.org/10.3174/ajnr.A6610.
9. Карлов В.А. Эпилепсия у детей и взрослых, женщин и мужчин. Руководство для врачей. 2-е изд. М.: БИНОМ; 2019: 896 с.
10. Kubota T., Gajera P.K., Kuroda N. Meta-analysis of EEG findings in patients with COVID-19. *Epilepsy Behav*. 2021; 115: 107682. https://doi.org/10.1016/j.yebeh.2020.107682.
11. Roberto K.T., Espiritu A.I., Fernandez M.L., Gutierrez J.C. Electroencephalographic findings in COVID-19 patients: a systematic review. *Seizure*. 2020; 82: 17–22. https://doi.org/10.1016/j.seizure.2020.09.007.
12. Rodrigo-Armenteros P., Uterga-Valiente J.M., Zabala-Del-Arco J., et al. Non-convulsive status epilepticus in a patient with COVID-19 infection. *Clin Neurophysiol*. 2020; 131 (11): 2588–90. https://doi.org/10.1016/j.clinph.2020.08.005.
13. DeKosky S.T., Kochanek P.M., Valadka A.B., et al. Blood biomarkers for detection of brain injury in COVID-19 patients. *J Neurotrauma*. 2021; 38 (1): 1–43. https://doi.org/10.1089/neu.2020.7332.
14. Whelan C.D., Altmann A., Botía J.A., et al. Structural brain abnormalities in the common epilepsies assessed in a worldwide ENIGMA study. *Brain*. 2018; 141 (2): 391–408. https://doi.org/10.1093/brain/awx341.
15. Duncan J.S., Winston G.P., Koepp M.J., Ourselin S. Brain imaging in the assessment for epilepsy surgery. *Lancet Neurol*. 2016; 15 (4): 420–33. https://doi.org/10.1016/S1474-4422(15)00383-X.
16. Белопасов В.В., Яшу Я., Самойлова Е.М., Баклаушев В.П. Поражение нервной системы при COVID-19. *Клиническая практика*. 2020; 11 (2): 60–80. https://doi.org/10.17816/clinpract34851.
17. Kremer S., Lersy F., de Sèze J., et al. Brain MRI findings in severe COVID-19: a retrospective observational study. *Radiology*. 2020; 297 (2): E242–51. https://doi.org/10.1148/radiol.2020202222.
18. Moriguchi T., Harii N., Goto J., et al. A first case of meningitis/encephalitis associated with SARS-Coronavirus-2. *Int J Infect Dis*. 2020; 94: 55–8. https://doi.org/10.1016/j.ijid.2020.03.062.
19. Budhram A., Leung A., Nicolle M.W., Burneo J.G. Diagnosing autoimmune limbic encephalitis. *CMAJ*. 2019; 191 (19): E529–34. https://doi.org/10.1503/cmaj.181548.
20. Parsons T., Banks S., Bae C., et al. COVID-19-associated acute disseminated encephalomyelitis (ADEM). *J Neurol*. 2020; 267 (10): 2799–802. https://doi.org/10.1007/s00415-020-09951-9.
21. Pohl D., Alper G., Van Haren K., et al. Acute disseminated encephalomyelitis: updates on an inflammatory CNS syndrome. *Neurology*. 2016; 87 (9 Suppl. 2): S38–45. https://doi.org/10.1212/WNL.0000000000002825.
22. Nabi S., Badshah M., Ahmed S., Nomani A.Z. Weston–Hurst syndrome: a rare fulminant form of acute disseminated encephalomyelitis (ADEM). *BMJ Case Rep*. 2016; 2016: bcr2016217215. https://doi.org/10.1136/bcr-2016-217215.
23. Needham E.J., Chou S.H., Coles A.J., Menon D.K. Neurological implications of COVID-19 infections. *Neurocrit Care*. 2020; 32 (3): 667–71. https://doi.org/10.1007/s12028-020-00978-4.
24. Reichard R.R., Kashani K.B., Boire N.A., et al. Neuropathology of COVID-19: a spectrum of vascular and acute disseminated encephalomyelitis (ADEM)-like pathology. *Acta Neuropathol*. 2020; 140 (1): 1–6. https://doi.org/10.1007/s00401-020-02166-2.
25. Radmanesh A., Derman A., Lui Y.W., et al. COVID-19-associated diffuse leukoencephalopathy and microhemorrhages. *Radiology*. 2020; 297 (1): E223–7. https://doi.org/10.1148/radiol.2020202040.
26. Radmanesh F., Rodriguez-Pla A., Pincus M.D., Burns J.D. Severe cerebral involvement in adult-onset hemophagocytic lymphohistiocytosis. *J Clin Neurosci*. 2020; 76: 236–7. https://doi.org/10.1016/j.jocn.2020.04.054.
27. Katyal N., Narula N., George P., et al. Delayed post-hypoxic leukoencephalopathy: a case series and review of the literature. *Cureus*. 2018; 10 (4): e2481. https://doi.org/10.7759/cureus.2481.
28. Kandemirli S.G., Dogan L., Sarikaya Z.T., et al. Brain MRI findings in patients in the intensive care unit with COVID-19 infection. *Radiology*. 2020; 297 (1): E232–5. https://doi.org/10.1148/radiol.2020201697.
29. Kishfy L., Casasola M., Banankhah P., et al. Posterior reversible encephalopathy syndrome (PRES) as a neurological association in severe COVID-19. *J Neurol Sci*. 2020; 414: 116943. https://doi.org/10.1016/j.jns.2020.116943.
30. Gulko E., Oleksk M.L., Gomes W., et al. MRI brain findings in 126 patients with COVID-19: initial observations from a descriptive literature review. *AJNR Am J Neuroradiol*. 2020; 41 (12): 2199–203. https://doi.org/10.3174/ajnr.A6805.
31. Choi Y., Lee M.K. Neuroimaging findings of brain MRI and CT in patients with COVID-19: a systematic review and meta-analysis. *Eur J Radiol*. 2020; 133: 109393. https://doi.org/10.1016/j.ejrad.2020.109393.
32. Nepal G., Rehrig J.H., Shrestha G.S., et al. Neurological manifestations of COVID-19: a systematic review. *Crit Care*. 2020; 24 (1): 421. https://doi.org/10.1186/s13054-020-03121-z.
33. Maas M.B. Critical medical illness and the nervous system. *Continuum (Minneap Minn)*. 2020; 26 (3): 675–94. https://doi.org/10.1212/CON.0000000000000869.
34. Radmanesh A., Derman A., Lui Y.W., et al. COVID-19-associated diffuse leukoencephalopathy and microhemorrhages. *Radiology*. 2020; 297 (1): E223–7. https://doi.org/10.1148/radiol.2020202040.
35. Coolen T., Lolli V., Sadeghi N., et al. Early postmortem brain MRI findings in COVID-19 non-survivors. *Neurology*. 2020; 95 (14): e2016–27. https://doi.org/10.1212/WNL.0000000000010116.
36. Chougar L., Shor N., Weiss N., et al. Retrospective observational study of brain MRI findings in patients with acute SARS-CoV-2 infection and neurologic manifestations. *Radiology*. 2020; 297 (3): E313–23. https://doi.org/10.1148/radiol.2020202422.
37. D'Amore F., Vinacci G., Agosti E., et al. Pressing issues in COVID-19: probable cause to seize SARS-CoV-2 for its preferential involvement of posterior circulation manifesting as severe posterior reversible encephalopathy syndrome and posterior strokes. *AJNR Am J Neuroradiol*. 2020; 41 (10): 1800–3. https://doi.org/10.3174/ajnr.A6679.
38. Li Z., Liu T., Yang N., et al. Neurological manifestations of patients with COVID-19: potential routes of SARS-CoV-2 neuroinvasion from the periphery to the brain. *Front Med*. 2020; 14 (5): 533–41. https://doi.org/10.1007/s11684-020-0786-5.
39. Yavarpour-Bali H., Ghasemi-Kasman M. Update on neurological manifestations of COVID-19. *Life Sci*. 2020; 257: 118063. https://doi.org/10.1016/j.lfs.2020.118063.

Данная интернет-версия статьи была скачана с сайта http://www.epilepsia.su. Не предназначено для использования в коммерческих целях.
Информацию о репринтах можно получить в редакции. Тел.: +7 (495) 649-54-95; эл. почта: info@irbis-1.ru.

REFERENCES:

1. Nikbakht F., Mohammadkhanizadeh A., Mohammadi E. How does the COVID-19 cause seizure and epilepsy in patients? The potential mechanisms. *Mult Scler Relat Disord*. 2020; 46: 102535. https://doi.org/10.1016/j.msard.2020.102535.
2. Vezzani A., Fujinami R.S., White H.S., et al. Infections, inflammation and epilepsy. *Acta Neuropathol.* 2016; 131 (2): 211–34. https://doi.org/10.1007/s00401-015-1481-5.
3. Mahammedi A., Saba L., Vagal A., et al. Imaging of neurologic disease in hospitalized patients with COVID-19: an Italian multicenter retrospective observational study. *Radiology.* 2020; 297 (2): E270–3. https://doi.org/10.1148/radiol.2020201933.
4. Mao L., Jin H., Wang M., et al. Neurologic manifestations of hospitalized patients with coronavirus disease 2019 in Wuhan, China. *JAMA Neurol.* 2020; 77 (6): 683–90. https://doi.org/10.1001/jamaneurol.2020.1127.
5. Asadi-Pooya A.A. Seizures associated with coronavirus infections. *Seizure.* 2020; 79: 49–52. https://doi.org/10.1016/j.seizure.2020.05.005.
6. Asadi-Pooya A.A., Simani L., Shahisavandi M., Barzegar Z. COVID-19, de novo seizures, and epilepsy: a systematic review. *Neurol Sci.* 2021; 42 (2): 415–31. https://doi.org/10.1007/s10072-020-04932-2.
7. Liotta E.M., Batra A., Clark J.R., et al. Frequent neurologic manifestations and encephalopathy-associated morbidity in COVID-19 patients. *Ann Clin Transl Neurol.* 2020; 7 (11): 2221–30. https://doi.org/10.1002/acn3.51210.
8. Radmanesh A., Raz E., Zan E., et al. Brain imaging use and findings in COVID-19: a single academic center experience in the epicenter of disease in the United States. *AJNR Am J Neuroradiol.* 2020; 41 (7): 1179–83. https://doi.org/10.3174/ajnr.A6610.
9. Karlov V.A. Epilepsy in children and adult women and men. A guide for doctors. 2nd ed. Moscow: BINOM; 2019: 896 p.
10. Kubota T., Gajera P.K., Kuroda N. Meta-analysis of EEG findings in patients with COVID-19. *Epilepsy Behav.* 2021; 115: 107682. https://doi.org/10.1016/j.yebeh.2020.107682.
11. Roberto K.T., Espiritu A.I., Fernandez M.L., Gutierrez J.C. Electroencephalographic findings in COVID-19 patients: a systematic review. *Seizure.* 2020; 82: 17–22. https://doi.org/10.1016/j.seizure.2020.09.007.
12. Rodrigo-Armenteros P., Uterga-Valiente J.M., Zabala-Del-Arco J., et al. Non-convulsive status epilepticus in a patient with COVID-19 infection. *Clin Neurophysiol.* 2020; 131 (11): 2588–90. https://doi.org/10.1016/j.clinph.2020.08.005.
13. DeKosky S.T., Kochanek P.M., Valadka A.B., et al. Blood biomarkers for detection of brain injury in COVID-19 patients. *J Neurotrauma.* 2021; 38 (1): 1–43. https://doi.org/10.1089/neu.2020.7332.
14. Whelan C.D., Altmann A., Botía J.A., et al. Structural brain abnormalities in the common epilepsies assessed in a worldwide ENIGMA study. *Brain.* 2018; 141 (2): 391–408. https://doi.org/10.1093/brain/awx341.
15. Duncan J.S., Winston G.P., Koepp M.J., Ourselin S. Brain imaging in the assessment for epilepsy surgery. *Lancet Neurol.* 2016; 15 (4): 420–33. https://doi.org/10.1016/S1474-4422(15)00383-X.
16. Belopasov V.V., Yachou Y., Samoilova E.M., Baklaushev V.P. The nervous system damage in COVID-19. *Journal of Clinical Practice.* 2020; 11 (2): 60–80 (in Russ.). https://doi.org/10.17816/clinpract34851.
17. Kremer S., Lersy F., de Sèze J., et al. Brain MRI findings in severe COVID-19: a retrospective observational study. *Radiology.* 2020; 297 (2): E242–51. https://doi.org/10.1148/radiol.2020202222.
18. Moriguchi T., Harii N., Goto J., et al. A first case of meningitis/encephalitis associated with SARS-Coronavirus-2. *Int J Infect Dis.* 2020; 94: 55–8. https://doi.org/10.1016/j.ijid.2020.03.062.
19. Budhram A., Leung A., Nicolle M.W., Burneo J.G. Diagnosing autoimmune limbic encephalitis. *CMAJ.* 2019; 191 (19): E529–34. https://doi.org/10.1503/cmaj.181548.
20. Parsons T., Banks S., Bae C., et al. COVID-19-associated acute disseminated encephalomyelitis (ADEM). *J Neurol.* 2020; 267 (10): 2799–802. https://doi.org/10.1007/s00415-020-09951-9.
21. Pohl D., Alper G., Van Haren K., et al. Acute disseminated encephalomyelitis: updates on an inflammatory CNS syndrome. *Neurology.* 2016; 87 (9 Suppl. 2): S38–45. https://doi.org/10.1212/WNL.0000000000002825.
22. Nabi S., Badshah M., Ahmed S., Nomani A.Z. Weston–Hurst syndrome: a rare fulminant form of acute disseminated encephalomyelitis (ADEM). *BMJ Case Rep.* 2016; 2016: bcr2016217215. https://doi.org/10.1136/bcr-2016-217215.
23. Needham E.J., Chou S.H., Coles A.J., Menon D.K. Neurological implications of COVID-19 infections. *Neurocrit Care.* 2020; 32 (3): 667–71. https://doi.org/10.1007/s12028-020-00978-4.
24. Reichard R.R., Kashani K.B., Boire N.A., et al. Neuropathology of COVID-19: a spectrum of vascular and acute disseminated encephalomyelitis (ADEM)-like pathology. *Acta Neuropathol.* 2020; 140 (1): 1–6. https://doi.org/10.1007/s00401-020-02166-2.
25. Radmanesh A., Derman A., Lui Y.W., et al. COVID-19-associated diffuse leukoencephalopathy and microhemorrhages. *Radiology.* 2020; 297 (1): E223–7. https://doi.org/10.1148/radiol.2020202040.
26. Radmanesh F., Rodriguez-Pla A., Pincus M.D., Burns J.D. Severe cerebral involvement in adult-onset hemophagocytic lymphohistiocytosis. *J Clin Neurosci.* 2020; 76: 236–7. https://doi.org/10.1016/j.jocn.2020.04.054.
27. Katyal N., Narula N., George P., et al. Delayed post-hypoxic leukoencephalopathy: a case series and review of the literature. *Cureus.* 2018; 10 (4): e2481. https://doi.org/10.7759/cureus.2481.
28. Kandemirli S.G., Dogan L., Sarikaya Z.T., et al. Brain MRI findings in patients in the intensive care unit with COVID-19 infection. *Radiology.* 2020; 297 (1): E232–5. https://doi.org/10.1148/radiol.2020201697.
29. Kishfy L., Casasola M., Banankhah P., et al. Posterior reversible encephalopathy syndrome (PRES) as a neurological association in severe COVID-19. *J Neurol Sci.* 2020; 414: 116943. https://doi.org/10.1016/j.jns.2020.116943.
30. Gulko E., Oleksk M.L., Gomes W., et al. MRI brain findings in 126 patients with COVID-19: initial observations from a descriptive literature review. *AJNR Am J Neuroradiol.* 2020; 41 (12): 2199–203. https://doi.org/10.3174/ajnr.A6805.
31. Choi Y., Lee M.K. Neuroimaging findings of brain MRI and CT in patients with COVID-19: a systematic review and meta-analysis. *Eur J Radiol.* 2020; 133: 109393. https://doi.org/10.1016/j.ejrad.2020.109393.
32. Nepal G., Rehrig J.H., Shrestha G.S., et al. Neurological manifestations of COVID-19: a systematic review. *Crit Care.* 2020; 24 (1): 421. https://doi.org/10.1186/s13054-020-03121-z.
33. Maas M.B. Critical medical illness and the nervous system. *Continuum (Minneap Minn).* 2020; 26 (3): 675–94. https://doi.org/10.1212/CON.0000000000000869.
34. Radmanesh A., Derman A., Lui Y.W., et al. COVID-19-associated diffuse leukoencephalopathy and microhemorrhages. *Radiology.* 2020; 297 (1): E223–7. https://doi.org/10.1148/radiol.2020202040.
35. Coolen T., Lolli V., Sadeghi N., et al. Early postmortem brain MRI findings in COVID-19 non-survivors. *Neurology.* 2020; 95 (14): e2016–27. https://doi.org/10.1212/WNL.0000000000010116.
36. Chougar L., Shor N., Weiss N., et al. Retrospective observational study of brain MRI findings in patients with acute SARS-CoV-2 infection and neurologic manifestations. *Radiology.* 2020; 297 (3): E313–23. https://doi.org/10.1148/radiol.2020202422.
37. D'Amore F., Vinacci G., Agosti E., et al. Pressing issues in COVID-19: probable cause to seize SARS-CoV-2 for its preferential involvement of posterior circulation manifesting as severe posterior reversible encephalopathy syndrome and posterior strokes. *AJNR Am J Neuroradiol.* 2020; 41 (10): 1800–3. https://doi.org/10.3174/ajnr.A6679.
38. Li Z., Liu T., Yang N., et al. Neurological manifestations of patients with COVID-19: potential routes of SARS-CoV-2 neuroinvasion from the periphery to the brain. *Front Med.* 2020; 14 (5): 533–41. https://doi.org/10.1007/s11684-020-0786-5.
39. Yavarpour-Bali H., Ghasemi-Kasman M. Update on neurological manifestations of COVID-19. *Life Sci.* 2020; 257: 118063. https://doi.org/10.1016/j.lfs.2020.118063.

Данная интернет-версия статьи была скачана с сайта http://www.epilepsia.su. Не предназначено для использования в коммерческих целях. Информацию о репринтах можно получить в редакции. Тел.: +7 (495) 649-54-95; эл. почта: info@irbis-1.ru.

Сведения об авторах

Маслов Никита Евгеньевич – ординатор кафедры лучевой диагностики и медицинской визуализации ФГБУ «Национальный медицинский исследовательский центр им. В.А. Алмазова» Минздрава России (Санкт-Петербург, Россия). ORCID ID: https://orcid.org/0000-0001-6098-9146; РИНЦ SPIN-код: 1422-8694. E-mail: atickinwallsome@gmail.com.

Юрьева Наталья Вячеславовна – к.м.н., доцент кафедры неврологии и нейрохирургии ФГБОУ ВО «Смоленский государственный медицинский университет» Минздрава России (Смоленск, Россия). ORCID ID: https://orcid.org/0000-0001-9419-3533; РИНЦ SPIN-код: 4193-3595.

Хамцова Елена Игоревна – к.м.н., доцент кафедры неврологии и нейрохирургии ФГБОУ ВО «Смоленский государственный медицинский университет» Минздрава России (Смоленск, Россия). ORCID ID: https://orcid.org/0000-0002-1986-4621; РИНЦ SPIN-код: 4091-5210.

Литвинова Александра Алексеевна – студентка 4-го курса лечебного факультета ФГБОУ ВО «Смоленский государственный медицинский университет» Минздрава России (Смоленск, Россия). ORCID ID: https://orcid.org/0000-0003-2845-9983; РИНЦ SPIN-код: 2234-7591.

About the authors

Nikita E. Maslov – Resident, Chair of Radiology and Medical Imaging, Almazov National Medical Research Center (Saint Petersburg, Russia). ORCID ID: https://orcid.org/0000-0001-6098-9146; RSCI SPIN-code: 1422-8694. E-mail: atickinwallsome@gmail.com.

Natalia V. Yuryeva – MD, PhD, Associate Professor, Chair of Neurology and Neurosurgery, Smolensk State Medical University (Smolensk, Russia). ORCID ID: https://orcid.org/0000-0001-9419-3533; RSCI SPIN-code: 4193-3595.

Elena I. Khamtsova – MD, PhD, Associate Professor, Chair of Neurology and Neurosurgery, Smolensk State Medical University (Smolensk, Russia). ORCID ID: https://orcid.org/0000-0002-1986-4621; RSCI SPIN-code: 4091-5210.

Aleksandra A. Litvinova – 4th-year Student, Faculty of General Medicine, Smolensk State Medical University (Smolensk, Russia). ORCID ID: https://orcid.org/0000-0003-2845-9983; RSCI SPIN-code: 2234-7591.

Данная интернет-версия статьи была скачана с сайта http://www.epilepsia.su. Не предназначено для использования в коммерческих целях.
Информацию о репринтах можно получить в редакции. Тел.: +7 (495) 649-54-95; эл. почта: info@irbis-1.ru.